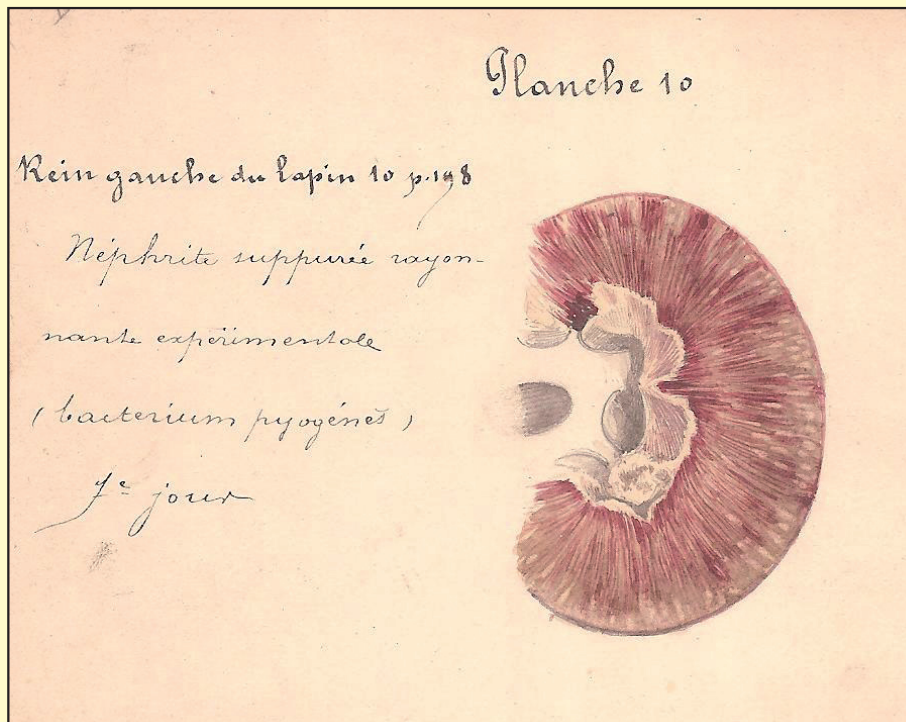


BOLETÍN DE LA ASOCIACIÓN MURCIANA DE UROLOGÍA



Año XVII - Nº 19. MURCIA, noviembre 2012



Asociación Murciana de Urología

JUNTA DIRECTIVA

PRESIDENTE:

Gerardo Server Pastor

VICEPRESIDENTE:

Leonardo Nortes Cano

SECRETARIO:

Pedro Antonio López González

TESORERA:

Gloria Doñate Ñíiguez

VOCAL CIENTÍFICO:

Tomás Fernández Aparicio

VOCALES:

Eugenio Hita Rosino

Emilio Izquierdo Morejón

SEDE SOCIAL:

ILTRE. COLEGIO OFICIAL
DE MÉDICOS DE MURCIA
Avda. Juan Carlos I - Murcia
<http://asomur.org>



Portada:

Infección piógena de riñón. Dibujo original de la tesis doctoral francesa del Dr. D. Joaquín Albarrán Domínguez (1860-1912) «Étude sur le Rein des Urinaires», París, 1889

Edita:

Asociación Murciana de Urología

Dirección:

M. Pérez Albacete

Imprime:

Tip. San Francisco, S.A. Murcia

Dep. Legal: MU-1906-98

ISSN: 1697-0446

Sumario

Editorial	3
XVIII Jornadas Urológicas Murcianas 9 y 10 de noviembre de 2012	
Fundación Hospital de Cieza	4
Programa científico	5
Comunicaciones presentadas	6
Articulado del comité científico. Normas para la presentación de modelos de trabajo a las Jornadas. Premios de la AMU	36
Actividades científicas desarrolladas en el curso 2011-2012:	
1ª Jornadas de Actualización Endourología	38
XXVIII Reunión Nacional del Grupo de Urología Oncológica	39
Retos en Cirugía Urológica	39
Conmemoración de los 1.000 trasplantes de riñón del Hospital Universitario Virgen de la Arrixaca ...	40
Ureterocistoneostomía	40
Reunión de médicos residentes de Urología de las comunidades de Valencia y Murcia	41
Excelencia Urológica	42
Galería urológica murciana Dr. D. Mariano Tomás Ros	43

Queridos amigos y colegas:

Aprovecho esta ocasión para transmitir un cordial saludo desde la Junta Directiva de nuestra Asociación.

En primer lugar queremos tener un sentido recuerdo para nuestro amigo Mariano Tomás Ros, que falleció este año. Por ello el premio que la asociación concede a residentes tras la valoración de los conocimientos adquiridos durante nuestra reunión anual, pasará, desde ahora, a llevar su nombre. Desde aquí enviamos un abrazo a toda su familia.

Al ser este el primer año de esta junta directiva, nos hemos planteado unos objetivos modestos y que esperamos se hagan más ambiciosos en los próximos años.

Durante la reunión de este año, nos proponemos actualizar la base de datos (dirección, teléfono y correo electrónico), la cual está bastante desfasada. Por ello instamos a todos a que cuando recojan la documentación, nos proporcionen estos datos actualizados.

También es importante que todos los urólogos y residentes que

quieran darse de alta en la Asociación, hagan llegar al secretario (Pedro López González), una carta solicitándolo (con la firma de 2 socios). En la asamblea de este año propondremos simplificar el procedimiento para la admisión de nuevos socios.

Entre nuestros objetivos para el próximo año está la creación de una página web que sea operativa y con contenidos actualizados. Entendemos que hoy día si no estas en la red, no eres visible, y por tanto, casi no existes.

También queremos que la asociación sea un foro de ideas que permitan adaptar nuestro quehacer diario a esta coyuntura de crisis económica. Muchos de vosotros tenéis propuestas sobre oportunidades de mejora y optimización de recursos, que la Asociación puede recoger y proponer a la administración (siempre es mejor proponer ideas nuestras a que nos las impongan).

Toda la Junta Directiva y el Comité Organizador de la reunión de este año, deseamos que sean unas jornadas gratas y útiles para todos.

Junta Directiva
Asociación Murciana de Urología
Murcia a 15 de octubre de 2012

XVIII Jornadas Urológicas Murcianas

HOSPITAL DE LA VEGA LORENZO GUIRAO, CIEZA, 2012

Estimados compañeros:

Nos ponemos en contacto con vosotros con motivo de la celebración de las XVIII Jornadas Urológicas Murcianas, que tenemos el placer de organizar el presente año.

Han pasado casi diez años desde la convocatoria anterior, aunque no lo parezca, y muchas circunstancias han sucedido durante este tiempo. En primer lugar, la consolidación de esta Unidad de Urología dentro de la estructura del sistema sanitario regional, como unidad de trabajo y colaboración con el resto de servicios de Urología. En segundo lugar, y no menos importante, la transformación de la inicial Fundación Hospital de Cieza en el actual Hospital del SMS Hospital de La Vega Lorenzo Guirao con todo lo que ha supuesto en materia de colaboración interhospitalaria, fundamentalmente con HUV Arrixaca. En tercer lugar, la implantación de guardias localizadas en nuestro hospital, tras unos años sin ellas, ha supuesto una mejora sustancial en la atención especializada de esta Área IX de salud, así como un desahogo notable para otros hospitales, con compañeros que necesariamente, y de forma temporal han estado haciéndose cargo de ellas.

Junto con la directiva de la AMU hemos intentado que el evento que nos ocupa

sea provechoso para todos, tanto desde el punto de vista científico, como el humano, de tal modo que podamos aprovechar esta oportunidad que nos brindan las Jornadas, para poder saludar a todos los compañeros a los que no tenemos la oportunidad de ver habitualmente.

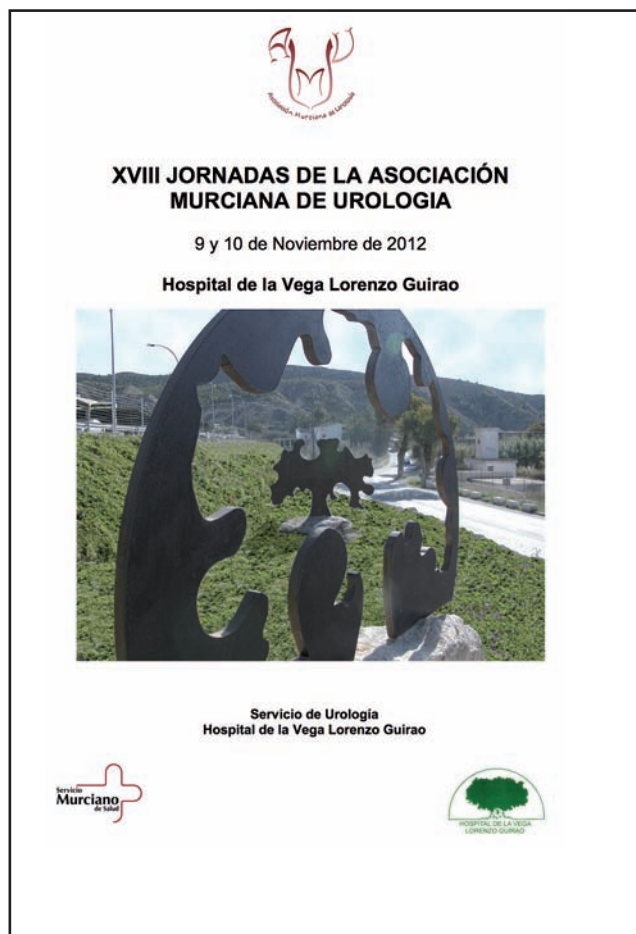
Queremos, desde aquí invitaros a participar en la próxima asamblea, habitualmente poco concurrida, para comentar, y si es posible, mejorar el actual formato, así como las fechas de las jornadas, hemos comentado, que podríamos dar ideas de cómo mejorar el calendario, criterios de admisión de nuevos socios, formato, etc., de cara al futuro.

Queremos desde aquí recordar con sentida emoción la pérdida en fechas recientes de nuestro amigo y compañero el Dr. Mariano Tomás, por lo que ha supuesto como persona, como urólogo y como compañero para todos nosotros. Un emocionado recuerdo para él.

Sin más, aprovechamos estas líneas, Lucas Asensio y yo mismo, para invitaros a participar en estas XVIII Jornadas y daros la bienvenida a nuestro hospital, donde esperamos que disfrutéis de unas buenas jornadas.

Un saludo a todos

Diego Castillo



PROGRAMA de las XIII Jornadas de la AMU

Viernes, 9 de noviembre de 2012

- 16:15 h Recogida de documentación
16:30 h Inauguración a cargo de las autoridades sanitarias
17:00-18:15 h Mesa I: Mesa I: Comunicaciones (Moderadores: Dr Escudero y Dr Jimenez)
18:15-18:45 h Café y Visita de Pósters
18:45-20:00 h Mesa II: Comunicaciones (Moderadores: Dr Castillo y Dr Ruíz)
Nota: Los pósters presentados a estas Jornadas serán expuestos de forma permanente en salas anexas.

Cena a las 21:30 h en el Restaurante Los Churrascos (Pza de San Juan-Murcia)

Sabado, 10 de noviembre de 2012

- 9:00-10:00 h "GUÍA DE ACTUACIÓN EN SALUD SEXUAL"
(Moderador: Dr. Tomás Fernández)
- Dr. D. Rafael Prieto Castro. Vicepresidente de ASES. Servicio de Urología del H. Reina Sofía de Córdoba
 - Dr. D. Luis García-Giralda. Médico de Familia en Centro de Salud de Murcia Centro. Responsable del programa de investigación en disfunciones sexuales en la Gerencia de Atención Primaria de Murcia (Programa APLAUDE). SMS
 - Dr. D. Mariano Rigabert Montiel. Unidad de Andrología. Servicio de Urología del H. Universitario Virgen de la Arrixaca
(Patrocinada por Lilly)
- 10:00-10:15 h Discusión
10:15-11:00 h Mesa de videos. (Moderadores: Dr. Juan P. Morga y Dr Antonio Romero)
10:45-11:00 h Café
11:00-12:30 h Mesa sobre Controversias en Urología. (Moderador: Dr. Pablo Gúzman)
- Virus del Papiloma Humano en la práctica urológica
Dr. Antonio Moreno, Unidad de Virología del Servicio de Microbiología del Hospital Universitario "Virgen de la Arrixaca"
 - Importancia actual del urólogo-andrólogo en la Reproducción Asistida
Dr. Eugenio López, Director de la Unidad de Reproducción Asistida del H. La Vega Servicio de Ginecología del H. General Universitario Reina Sofía-Murcia
 - Nuevos avances en el tratamiento del Cáncer de próstata resistente a castración
Dr. Juan Ignacio Martínez Salamanca. Servicio de Urología del H. Puerta de Hierro Madrid.
- 13:00 h Examen de residentes (Premio Dr. Mariano Tomás)
13:00 h Asamblea de la Asociación Murciana de Urología
14:00h Cierre de las Jornadas

Comida a las 14:30 h en el Restaurante Pericón (C/ Horno, 2 – Abarán)

COMITÉ ORGANIZADOR

Presidente: D. Lucas Asensio Egea. *Jefe del Servicio de Urología del Hospital de la Vega Lorenzo Guirao de Cieza.*

Comité Organizador: D. Diego Castillo Cegarra, D. Gerardo Server Pastor, D. Tomás Fernández Aparicio, D. Leonardo Nortes Cano, D. Pedro Ángel López González, Dña. Gloria Doñate Iñiguez, D. Emilio Izquierdo Morjón, D. Eugenio Hita Rosino.

COMITÉ CIENTÍFICO

D. Tomás Fernández Aparicio, D. Pedro López Cubillana, Dña. Almudena Rodríguez Tardido, D. Andrés Semperé Gutiérrez, D. Carlos Tello Royloa.

C-1 ANÁLISIS DE LA CALIDAD EN LA REALIZACIÓN DE LAS BIOPSIAS PROSTÁTICAS. ¿LO ESTAMOS HACIENDO BIEN?

Velilla Asurmendi, P; Oñate Celdrán, J; Sánchez Rodríguez, C; García Escudero, D; Sempere Gutiérrez, A; Rico Galiano, JI; Andreu García, A; Jiménez López, JM; Morga Egea, JP; Valdelvira Nadal, P; Fontana Compiano, LÓ; Servicio de Urología. Hospital General Universitario Reina Sofía. Murcia.

INTRODUCCIÓN: En este artículo se trata de comprobar si en nuestro servicio nos adecuamos a los criterios de calidad que indica la Asociación Española de Urología para la realización de biopsias prostáticas.

MATERIAL Y MÉTODOS: Se analizaron todas las biopsias realizadas en nuestro servicio desde principios del año 2011 hasta junio de 2012. Se excluyeron todas las biopsias de saturación. De esta forma se seleccionaron para el estudio 265 biopsias prostáticas. Se estudiaron las variables: edad, cifra del PSA, número de cilindros obtenidos, realización de la biopsia con control ecográfico, realización o no por sextantes. Para ello se revisaron las historias clínicas digitalizadas mediante el programa informático EDC 02.

RESULTADOS: La edad media fue: 66,63. El PSA era de: 10,9 (media), 8,6 (mediana). La totalidad (100%) se hicieron ecodirigidas. 264 se realizaron obteniendo 10 ó más cilindros (99,62%), mientras que sólo en una (0,38%) se obtuvo menos de 10 cilindros. Sólo se realizó 1 biopsia por sextantes (0,38%), mientras que las 264 restantes no se obtuvieron de esta manera (99,62%).

Se cumplen todos los criterios de calidad para biopsias prostáticas.

CONCLUSIONES: Podemos afirmar que en nuestro servicio se realizan las biopsias prostáticas siguiendo las indicaciones actuales de calidad.

C-2 UNA VISIÓN EXTERNA DE LA BIOPSIA PROSTÁTICA. ENCUESTA DE SATISFACCIÓN DEL PROCEDIMIENTO

Reina-Alcaina Leandro, Rosino-Sánchez Antonio, Montoya-Chinchilla Raúl, Cano-García María del Carmen, Hidalgo-Agulló Guillermo, Carrillo-George Carlos, Pietricica Bogdan, Izquierdo-Morejón Emilio, Romero-Hoyuela Antonio, Hita-Villaplana Gregorio, Fernández-Aparicio Tomás, Miñana-López Bernardino. Servicio Urología, Hospital Morales Meseguer

INTRODUCCIÓN Y OBJETIVOS: La biopsia prostática transrectal es el procedimiento de diagnóstico ante la sospecha de cáncer de próstata. La introducción del anestésico local en la realización de dicha prueba ha mejorado de manera considerable la tolerancia.

El objetivo de este estudio es medir el grado de satisfacción del paciente tras la realización de una biopsia prostática. Como objetivo secundario se pretende analizar la reproducibilidad del procedimiento, comparando los resultados obtenidos entre personal con experiencia (Médico Adjunto) y personal en período de formación (Médico residente).

MATERIAL Y MÉTODOS: Se ha realizado una encuesta a 255 pacientes en el Hospital José María Morales Meseguer, desde Diciembre de 2010 hasta Mayo de 2012, que contenía 8 preguntas junto a un campo de texto libre para escribir sugerencias. La encuesta se contestaba de forma anónima en los siguientes 20 min. tras haber finalizado la prueba.

El dolor se valoró mediante una escala analógica. Como pregunta control se interrogó también acerca de la intensidad del dolor cuando se extrae sangre para un análisis.

Se ha utilizado el paquete de datos estadístico SPSS 20.0 para el análisis de resultados. Se ha realizada test descriptivos de frecuencia para las variables de las distintas preguntas, y la chi cuadrado y T de Student para los análisis comparativos.

RESULTADO: En cuanto a los resultados acerca del dolor percibido por el paciente estos son los siguientes datos:

Media del dolor 3 (2.73-3.39), IC 95%. Media del dolor en analítica de sangre ("dolor control") 2 (1.85-2.41), IC 95%. Media del dolor obtenido por Médico Adjunto 3 (desviación típica 2.44). Media del dolor obtenido por Médico Residente 3 (desviación típica 2.58). El 18% de los pacientes no sintieron ningún tipo de dolor. No existe diferencia significativa entre el dolor causado por una biopsia prostática y una analítica sanguínea ($p > 0.05$).

En cuanto a la reproducibilidad de la prueba no existe diferencia significativa entre el dolor causado por la realización de la prueba entre ambos grupos de facultativos ($p > 0.05$).

En cuanto a resultados de otros ítems valorados:

El 71.4% de los pacientes cree que la información recibida por su urólogo tanto antes como después de realizar la biopsia ha sido muy buena.

El 75.5% cree que el trato recibido por el médico ha sido muy bueno.

El 94.4% repetiría de nuevo la prueba.

CONCLUSIÓN: La introducción de anestésico local es una técnica reproducible, prueba de ello es que no existe diferencia significativa entre el dolor causado por la realización de esta entre Médico Adjunto y Médico Residente.

Existe una evidente satisfacción general, ya que el 94.4% repetiría la prueba si fuera necesario.

La media del dolor obtenido en la biopsia es un dato que denota la positiva tolerancia a la prueba, sin diferencia significativa en comparación al obtenido en la analítica sanguínea ("dolor control"). El 18 % de los pacientes no sintieron ningún tipo de dolor, el cual es un dato a tener en cuenta. Podemos concluir que la introducción de anestésico local hace de esta una maniobra poco dolorosa para el paciente.

C-3 ¿SON TODAVÍA LAS FLUORQUINOLONAS EL GOLD STANDARD EN LA PROFILAXIS DE LA BIOPSIA DE PRÓSTATA?

Cristóbal Moreno Alarcón^a, Pedro López Cubillana^a, Edgar H. Olarte Barragán^a, Cindy P. Pinzón Navarrete^a, Pablo F. Gutiérrez Gutiérrez^a, Harold L. Martínez Peralta^a, Antonio Prieto González^a, José F. Escudero Bregante^a, Pedro A. López González^a, Enrique Cao Avellaneda^b, Juan Moreno Avilés^b, Gloria Doñate Iñiguez^c, Pablo Guzmán Martínez-Valls^c, Guillermo Gómez Gómez^a.

Instituciones:

a) Servicio de Urología. Hospital Universitario Virgen de la Arrixaca. El Palmar.

b) Servicio de Urología. Hospital Universitario Santa Lucía. Cartagena.

c) Servicio de Urología. Hospital Universitario Los Arcos del Mar Menor. San Javier.

OBJETIVOS: Revisar la bibliografía existente sobre la profilaxis en la biopsia de próstata, especialmente ensayos clínicos con diferentes antibióticos y compararlos con los resultados de nuestro grupo.

MATERIAL Y MÉTODOS: De un total de 620 pacientes sometidos a biopsia prostática desde 2008 a 2012 presentaron fiebre tras la biopsia 31 casos (incidencia del 5%). La profilaxis utilizada fue Ciprofloxacino 500 mgr cada 12 horas durante 10 días desde el día antes de la biopsia. Todos los pacientes con fiebre fueron ingresados y tratados con ceftriaxona intravenosa y en caso de no haber respuesta en 24 horas se les añadió un aminoglucósido (tobramicina o amikacina). A 20 pacientes se les tomó correctamente (antes del cambio de antibiótico) urocultivos y hemocultivos.

RESULTADOS: La media de tiempo de aparición de la fiebre tras la biopsia fue de 7 días (rango 1-28 días). Sólo un paciente (0,001%) presentó shock séptico con necesidad de drogas vasoactivas e ingreso en la unidad de cuidados intensivos. Seis pacientes (19%) no respondieron precozmente a la cefalosporina y se les añadió el aminoglucósido. Un paciente requirió reingreso tras una semana del alta por recidiva de la fiebre y se le instauró una antibioterapia específica basada en el antibiograma previo que resolvió el cuadro. Diez pacientes tuvieron un urocultivo positivo, sólo tres de ellos además el hemocultivo, observando en los antibiogramas en los dos últimos años un incremento de resistencias a cefalosporinas y amoxicilina – ácido clavulánico. Excepto en un caso, los microorganismos eran sensibles a fosfomicina.

DISCUSIÓN: Incluso teniendo una incidencia mayor de eventos infecciosos tras biopsia prostática si la comparamos con otras series, nuestra incidencia registrada de eventos graves ha sido extremadamente baja. Consideramos que los casos de prostatitis postbiopsia no son difíciles de tratar con cefalosporinas de tercera generación con o sin aminoglucósidos según los criterios descritos en las guías clínicas. Pero si asumimos que la morbilidad de la biopsia no es tan grande (no solo en cuanto a número de eventos infecciosos, sino también teniendo en cuenta la tolerabilidad de los síntomas) podemos no considerar necesario el cambio de antibiótico profiláctico. En caso de necesitarlo en un futuro, especialmente si siguen incrementándose las resistencias a fluorquinolonas, creemos que la fosfomicina oral podría ser una opción y para intentar demostrarlo hemos iniciado un estudio prospectivo aleatorio multicéntrico comparando su uso con la terapia estándar con ciprofloxacino.

C-4 ¿SE REDUCE EL RIESGO DE SUFRIR UNA INFECCIÓN DEL TRACTO URINARIO AÑADIENDO TOBRAMICINA INTRAMUSCULAR COMO PROFILAXIS EN LAS BIOPSIAS PROSTÁTICAS?

Velilla Asurmendi, P; Oñate Celdrán, J; Sánchez Rodríguez, C; García Escudero, D; Sempere Gutiérrez, A; Rico Galiano, JL; Andreu García, A; Jiménez López, JM; Morga Egea, JP; Valdevira Nadal, P; Fontana Compiano, LÓ. Servicio de Urología. Hospital General Universitario Reina Sofía. Murcia.

INTRODUCCIÓN: La profilaxis estándar en nuestro servicio para la realización de una biopsia prostática (BP) es administrar una fluorquinolona (levofloxacino 500 mg v.o./24 horas). Planteamos si adicionar tobramicina 100 mg intramuscular en la media hora previa a la prueba reduce el riesgo de sufrir una ITU.

MATERIAL Y MÉTODOS: Se realizó un estudio de cohortes, En una rama se introdujeron los pacientes que se tratarían de forma estándar y en la otra los que además recibirían tobramicina intramuscular, entre los meses de mayo de 2010 y febrero de 2012. 120 pacientes recibieron el tratamiento estándar y 108 el combinado. Se analizaron las historias clínicas y se buscó la presencia de ITU en el mes siguiente a la realización de la prueba, diferenciando entre ITU leve, moderada y grave.

RESULTADOS: En la rama de levofloxacino: 3 infecciones leves y una moderada.

En la rama de levofloxacino + tobramicina: dos infecciones leves y una moderada.

Se aplicó tratamiento estadístico, no encontrándose diferencias significativas entre los dos grupos.

CONCLUSIONES: En nuestro medio, podemos afirmar que no es necesario, con los datos obtenidos del estudio, asociar tobramicina intramuscular a la profilaxis estándar para la realización de BP.

C-5 ANÁLISIS DE CARACTERÍSTICAS TUMORALES EN BIOPSIAS PROSTÁTICAS SEGÚN PSA

G. Hidalgo Agulló, A. Rosino Sánchez, R. Montoya Chinchilla, M. C. Cano García, L. Reina Alcaina, C. Carrillo George, B. Miñana López, T. Fernandez Aparicio, G. Hita Villaplana, A. Romero Hoyuela, E. Izquierdo Morejón, B. N. Pietricica.

Servicio de Urología. Hospital Universitario José María Morales Meseguer

INTRODUCCIÓN: Analizamos 390 biopsias transrectales de próstata realizadas en nuestro hospital y realizamos un estudio comparativo anatomopatológico según grupo de PSA que presenta el paciente antes de la biopsia. Comparamos el patrón Gleason objetivado en biopsias transrectales de próstata, según PSA que presentan los paciente antes de la biopsia. Correlacionar características pronósticas de la biopsia tales como la infiltración perivascular, infiltración perineural, carga tumoral, y afectación de grasa extraprostática con el grupo de PSA que presentaban los pacientes

MÉTODOS: Analizamos 390 biopsias transrectales de próstata llevadas a cabo entre Enero de 2009 y Junio de 2012, agrupándolos en 3 grupos, PSA menor de 4, PSA entre 4 y 10, PSA entre 10 y 20, y PSA en mayores de 20. Se realiza un análisis descriptivo con SPSS, correlacionando el patrón Gleason encontrado con el PSA que presentaban los pacientes previo a la biopsia. Posteriormente analizamos las distintas características anatomopatológicas como carga tumoral, presencia de microcarcinoma, infiltración de perivascular, infiltración perineural, y afectación extraprostática

RESULTADOS: De los 390 pacientes presentaron cáncer prostático 162 casos. Se ha demostrado que el grupo de pacientes con un PSA mayor de 20 y menor de 4, presentaban un porcentaje mas alto (33%) de patrón Gleason 8 o mayor de 8, mientras que los pacientes que presentaban PSA entre 4 y 20 presentaban porcentajes similares en los distintos grupos, 66% y 21% de patrón Gleason menor de 6 y patrón Gleason 7 respectivamente. Con respecto a la carga tumoral se objetivó que los pacientes con PSA mayor de 20 presentaban una incidencia mayor (74%) de porcentaje tumoral mayor del 25% y en pacientes con PSA menor de 4, 33% de pacientes con carga tumoral mayor del 25%. mientras que los grupos de PSA entre 4 y 10, y 10 y 20 presentaban una carga tumoral mayor del 25% en el 10y el 25% de los pacientes respectivamente, . Solo se objetivó presencia de microcarcinoma en aquellos pacientes que presentaban PSA entre 4 y 20, con un 10% en el grupo de PSA entre 4 y 10 y un 17% en el grupo entre 10 y 20 . Se demostró presencia de infiltración vascular en 2 casos con PSA mayor de 20 y 1 con PSA entre 4 y 10, no así en el caso de afectación perineural que se observó en todos los grupos de PSA , con una incidencia superior (75%), eso si, en el grupo de pacientes con PSA mayor de 20. Se observó que la afectación de la grasa extraprostática presentaba una incidencia del 16% en el grupo de PSA mayor de 20, siendo estadísticamente significativo, con una incidencia del 4% en el grupo con PSA entre 10-20.

CONCLUSIONES: Se objetiva que el PSA es un marcador de mal pronóstico, observando que incluso en pacientes con PSA menor de 4 hay riesgo de presentar cáncer de próstata con alta carga tumoral (> 10%) patrón gleason >7 o afectación perineural, por lo que la biopsia sería rentable

C-6 INFLUENCIA DEL IMC EN EL HALLAZGO DE CÁNCER PROSTÁTICO EN UNA SERIE DE BIOPSIAS TRANSRECTALES; RELACIÓN CON PSA Y EDAD

C. Carrillo, A. Rosino, G. Hidalgo, L. Reina, R. Montoya, MC. Cano, B. Pietricica, E. Izquierdo, A. Romero, G. Hita, T. Fernández, B. Miñana.

Servicio de Urología. Hospital Universitario Morales Meseguer

INTRODUCCIÓN Y OBJETIVOS: Los factores que influyen en el desarrollo de cáncer de próstata son diversos, algunos de ellos genéticos, sobre los que poco o nada podemos hacer hoy día para interferir, pero hay otros que siguen ciertos patrones demográficos. El sobrepeso y la obesidad, tan prevalentes en nuestra sociedad, se están convirtiendo en un claro problema durante la última década y contribuyen a deteriorar la salud de diversas maneras.

Considerando el IMC como aspecto modificable, queremos estudiar su asociación con el riesgo de desarrollo de carcinoma de próstata. Del mismo modo, se pretende ver si existe asociación con niveles elevados de PSA y edad o si resulta un factor determinante en sí mismo.

MATERIAL Y MÉTODOS: Se analizan 390 biopsias transrectales de próstata remitidas al Hospital General Universitario J.M. Morales Meseguer realizadas entre Enero 2009 y Junio 2012. Valoramos los niveles de PSA antes de la biopsia (n=390) y se obtiene el IMC (n=151) correlacionando estos datos con los obtenidos en anatomía patológica (categorizados según la presencia o ausencia de adenocarcinoma de próstata). Procedemos a introducir los datos en SPSS y a su análisis estadístico.

RESULTADOS: Las medias de las muestras del grupo benigno (58,5% de los casos) muestran un IMC de 27,44 kg/m², niveles de PSA de 10,04 ng/ml con una edad media de 63,9 años. En los pacientes con diagnóstico maligno (41,5% de las muestras) se obtiene un IMC medio de 29,39 kg/m², niveles de PSA de 19,25 ng/ml y edad media de 68,3 años.

La relación entre el IMC y carcinoma de próstata mostró una relación estadísticamente significativa ($p=0,012$) ($R=0,186$). Del mismo modo existe también asociación entre la edad con el resultado de anatomía patológica ($p<0,001$) pero no así una correlación destacable entre la edad y el IMC ($R=0,016$). Si comparamos ahora los IMC por grupos (<20; 20-25; 25-30; 30-35; >35) con la presencia o ausencia de cáncer, obtenemos resultados no significativos ($p=0,11$), probablemente por la falta de suficientes pacientes dentro de cada grupo individual pero sí se aprecia una tendencia clara de incremento del riesgo conforme incrementa el IMC. La probabilidad esperada de que una persona con IMC comprendida entre 20-25 kg/m² en la que se le indica la realización de una biopsia de próstata y sea diagnosticada de un adenocarcinoma, es de un 26,5%, mientras que si lo comparamos con otra con un IMC>35 kg/m², el riesgo se incrementa hasta un 62,5%.

CONCLUSIONES: Vemos como la edad y el exceso de IMC son factores estadísticamente significativos y predictivos en el desarrollo de un carcinoma de próstata. La probabilidad esperada en una persona con un IMC>35 kg/m² de encontrar un resultado maligno, se incrementa un 235% respecto a otra con un IMC comprendido entre 20 y 25 kg/m². Con este estudio podemos concluir como existen factores modificables que resultan significativos en el desarrollo del cáncer de próstata y sobre los que cabe lugar la intervención.

C-7 CARCINOMA DE PRÓSTATA. SENSIBILIDAD Y ESPECIFICIDAD DE PSA L/T Y DPSA

Reina-Alcaina Leandro, Rosino-Sánchez Antonio, Hidalgo-Agulló Guillermo, Carrillo-George Carlos, Montoya-Chinchilla Raúl, Cano-García María del Carmen, Pietricica Bogdan, Izquierdo-Morejón Emilio, Romero-Hoyuela Antonio, Hita-Villaplana Gregorio, Fernández-Aparicio Tomás, Miñana-López Bernardino.

Servicio Urología, Hospital Morales Meseguer

INTRODUCCIÓN: El PSA es un marcador sensible de carcinoma de próstata, pero poco específico con valores entre 4-10 ng/ml, por lo que para descartarlo tendríamos que someter al paciente a biopsia prostática. Existe un interés generalizado por la búsqueda de parámetros que aumenten la especificidad en este intervalo llamado zona gris y de esta manera evitar la realización innecesaria de biopsia prostática.

OBJETIVO: Valorar diferentes puntos de corte de densidad de PSA (DPSA) y PSA Libre/Total (PSA L/T) para determinar la presencia de cáncer prostático, y valorar la utilidad del PSA Total como discriminante diagnóstico de cáncer de próstata en valores entre 4 y 10 ng/ml.

MATERIAL Y MÉTODO: La muestra incluye una población con PSA entre 4-10 ng/ml y PSA L/T menores del 20%. El estudio realizado analiza de manera descriptiva y retrospectiva 390 pacientes a los que se les había realizado biopsia prostática (desde Enero de 2009 a Junio de 2012) en el Hospital Jose María Morales Meseguer. Entre ellos fueron seleccionados únicamente pacientes de primera biopsia y con PSA total entre 4-10 ng/ml, quedando 158 pacientes a estudio.

	Sensibilidad	Especificidad
PSA L/T.		
20	98%	2%
16	89%	13%
10	51%	59%
IC: 95%.		
Densidad PSA.		
0.15	72%	59%
0.12	85%	32%
0.1	93%	19%
IC: 95%.		

Para este estudio se ha requerido 5 variables (PSA L/T, DPSA, PSA Total, número de biopsia y resultado de la biopsia).

Para calcular el valor interno predictivo de estos test diagnósticos se ha utilizado la curva ROC mediante el paquete de datos estadístico SPSS 20.0.

RESULTADO: Media PSA total 6.74 ng/ml. Media PSA Libre/Total 11.18 %. Media de densidad 0.18. Volumen medio de próstata 42.7cc. Media de edad 64 años.

Valores de área bajo la curva: PSA Total (0.51, IC 95%), PSA L/T (0.56, IC 95%), Densidad de PSA (0.65, IC 95%).

CONCLUSIÓN: Entre 4-10 ng/ml el PSA total no se comporta como buen discriminante de diagnóstico de cáncer de próstata (ABC 0.51, IC 95%).

Con un punto de corte de 20% de PSA L/T diagnosticamos casi el 100% de los cánceres de próstata en nuestra serie. Por lo tanto es un punto de corte recomendable.

DPSA funciona como buen discriminante de diagnóstico de cáncer de próstata en nuestra serie. Para tener una Sensibilidad >85%, el punto de corte sería una DPSA >0.12, pero perderíamos bastante Especificidad. Atendiendo a nuestra serie, DPSA de 0.15 es un punto de corte apropiado.

C-8 EFECTIVIDAD DE LA PROSTATECTOMÍA RADICAL EN PACIENTES CON CÁNCER DE PRÓSTATA DE ALTO RIESGO

J. Oñate Celdrán, C. Sánchez Rodríguez, G. Ruíz Merino*, P. Velilla Asurmendi, D. García Escudero, A. Sempere Gutiérrez, A. Andreu García, J. P. Morga Egea, P. Valdevira Nadal, J. M. Jiménez López, J. L. Rico Galiano, L. Ó. Fontana Compiano.

Servicio Urología. Hospital General Universitario Reina Sofía. Murcia. *Fundación para la Formación e Investigación Sanitarias de la Región de Murcia.

OBJETIVOS: Evaluar la supervivencia libre de recurrencia bioquímica (RBQ) de los pacientes con cáncer de próstata de alto riesgo sometidos a prostatectomía radical (PR). Determinar los factores pronósticos asociados a la RBQ en este grupo de pacientes.

MATERIAL Y MÉTODO: Se incluyeron un total de 167 pacientes sometidos a PR. Se definió paciente de alto riesgo aquel con PSA >20 ng/ml y/o índice de Gleason ≥8. Se definió RBQ como dos determinaciones de PSA postoperatorias >0.2 ng/ml o una >0.4 ng/ml. Se realizó análisis descriptivo de la muestra. Se utilizaron test de Breslow y Log Rank para determinar la supervivencia libre de RBQ en los grupos de riesgo alto (GAR) y medio (GMR) y se representaron los resultados en tablas de Kaplan Meier. Se realizó análisis uni y multivariante para determinar los factores predictores de RBQ en el GAR.

Para el tratamiento estadístico se utilizó PASW Statistics 18.

Resultados: edad media: 67.42 años. Media de PSA preoperatorio: 11.06 ng/ml. Media de seguimiento: 40 meses. De los 167 pacientes, 32 (19.16%) pertenecían al GAR. Media de edad en GAR: 67.53 años y de PSA: 25.41 ng/ml. La enfermedad estaba órgano-confinada en 12 pacientes (38.7%) y no órgano-confinada en 19 (61.3%) en GAR. En GAR existía infiltración ganglionar en 4 (12.9%) de los pacientes, mientras que 27 (87.1%) no la presentaban. Los test de Breslow y Log Rank demostraron una supervivencia libre de RBQ a los 5 años del 28% en el GAR y del 76% en el GMR ($p = 0.000$). Los análisis uni y multivariante no encontraron ningún factor predictor de RBQ en el GAR.

Factores limitantes del estudio:

- Serie histórica.
- Estudio retrospectivo.

Análisis anatomopatológico no realizado por el mismo patólogo en todos los casos.
Escaso tamaño muestral del GAR.

CONCLUSIONES: la PR ha demostrado conseguir, en nuestro centro, un 28% de supervivencia libre de RBQ a los 5 años en los pacientes con cáncer de próstata de alto riesgo. Sería necesario analizar los resultados ofrecidos por las terapias alternativas, así como la calidad de vida ofrecida por todas ellas, para determinar cuál representa una variante más eficaz.

C-9 ANÁLISIS DE LOS FACTORES ASOCIADOS A CÁNCER DE PRÓSTATA ESTADIO CT3B EN LOS PACIENTES CON BIOPSIAS DE PRÓSTATA Y VESÍCULAS SEMINALES

Montoya-Chinchilla Raúl, Rosino-Sánchez Antonio, Cano-García María del Carmen, Hidalgo-Agulló Guillermo, Reina-Alcaina Leandro, Carrillo-George Carlos, Pietricica Bogdan, Izquierdo-Morejón Emilio, Romero-Hoyuela Antonio, Hita-Villaplana Gregorio, Fernández-Aparicio Tomás, Miñana-López Bernardino.
Servicio Urología, Hospital Morales Meseguer.

INTRODUCCIÓN: La afectación de vesículas seminales es un factor pronóstico muy importante en el cáncer de próstata. La realización de biopsias próstata y vesículas seminales permite conocer las características tumorales y la probabilidad de afectación T3b previa a la toma de decisiones terapéuticas. Hasta ahora no hay unos criterios de indicaciones claros internacionales para biopsias de vesículas seminales. El objetivo de este estudio es conocer los factores histopatológicos relacionados con el estadio cT3b del cáncer de próstata en los pacientes con los criterios de biopsias de vesículas seminales de nuestro servicio.

MATERIAL Y MÉTODOS: Se han revisado todos los pacientes a los que se ha realizado biopsias de vesículas seminales desde 2006 hasta agosto del 2012 según nuestro protocolo de biopsias para cáncer de próstata y vesículas seminales, el cual propone tomar muestras de vesículas seminales en pacientes candidatos a un tratamiento radical con la presencia de al menos uno de estos criterios:

- 1.- PSA mayor o igual de 15 ng/ml,
- 2.- nódulo en bases prostáticas de forma palpable o mediante ecografía transrectal y/o
- 3.- alteración ecográfica de las vesículas seminales sugerente de patología neoplásica.

Se han incluido en el estudio 127 pacientes con una edad media de 66 años, PSA medio de 37,7 ng/ml y una densidad de PSA de 0,85. Se ha analizado la relación de la presencia de cT3b con el grado de Gleason, la existencia de tumor de bases prostáticas, el porcentaje de cilindros afectados, el porcentaje de tejido afectado, el porcentaje de cilindros de bases prostáticas afectados, la afectación perineural, la afectación linfática, la afectación vascular y la afectación grasa. Se ha usado el programa estadístico SPSS para el estudio descriptivo y comparativo de muestras independientes.

RESULTADOS: Los pacientes se han biopsiado con uno de los criterios de indicación en un 74%, con 2 criterios un 20,5% y con los 3 criterios un 5,5%. Un 59,2% de los pacientes fueron diagnosticados de cáncer de próstata y un 14,4% de cT3b. El 51,78% de los pacientes sin vesículas seminales infiltradas mostraron un sumatorio de Gleason menor o igual a 6, mientras que el 55,55% de los cT3b presentaron un Gleason mayor o igual de 8. La afectación perineural y grasa ha mostrado más frecuencia en los cT3b con diferencias significativas, a diferencia de la afectación vasculo-linfática. Existen también diferencias significativas entre el porcentaje de cilindros afectados (36,19 vs 81,04% en cT3b), el porcentaje de cilindros de bases prostáticas afectadas (31,24 vs 83,33% en cT3b) y el porcentaje de tejido afectado (15,25 vs 55,61% en cT3b). Se han creado curvas COR para estas 3 variables. La mayor limitación de este estudio es la muestra limita que se posee.

CONCLUSIONES: La realización de biopsias de vesículas seminales asociadas a la toma de muestras prostáticas ofrece gran cantidad de información útil en términos pronósticos y para la toma de decisiones terapéuticas. Un mayor porcentaje de cilindros totales y de bases prostáticas, un mayor porcentaje de tejido tumoral y mayor sumatorio de Gleason se relacionan con estadios clínicos avanzados (cT3b) en los pacientes susceptibles a biopsias de vesículas seminales según nuestros criterios de indicación.

C-10 EVALUACIÓN DE LA CALIDAD DE VIDA MEDIDA POR ICIQ-SF EN PACIENTES TRATADOS MEDIANTE SLING ADVANCE® POR INCONTINENCIA URINARIA POST-PROSTATECTOMÍA RADICAL

G. Hidalgo Agulló, A. Romero Hoyuela, E. Izquierdo Morejón, R. Montoya Chinchilla, M.C Cano Garcia, L. Reina Alcaina, C. Carrillo George, B. Miñana López, T. Fernandez Aparicio, G. Hita Villaplana, A. Rosino Sánchez, B. N. Pietricica.
Servicio de Urología. Hospital Universitario José María Morales Meseguer

INTRODUCCIÓN Y OBJETIVOS: La incontinencia urinaria en varones constituye un problema relevante en la calidad de vida. Presentamos nuestra serie de 40 casos enpacientes sometidos a corrección de incontinencia urinaria post-prostatectomía radical mediante sistema de sling Advance®. Analizamos la mejora en el índice de calidad de vida después de la intervención mediante el test de calidad de vida ICIQ-SF. Con un seguimiento de 3 y 12 meses después de la cirugía. Analizando el grado de incontinencia urinaria (IU) presentada y el número de compresas utilizadas.

MÉTODOS: Realizamos un estudio descriptivo de 40 pacientes sometidos a corrección quirúrgica de incontinencia urinaria mediante sling Advance®. Medimos el índice de calidad de vida (test ICIQ-SF) con análisis de datos en programa SPSS. Correlacionamos la continencia urinaria a los 3 y a los 12 meses con el grado de incontinencia en el diagnóstico mediante ICIQ-SF y el número de compresas utilizadas

RESULTADOS: Observamos que la media en el índice de calidad de vida (ICIQ-SF) de los pacientes antes de la intervención era de 16 puntos, mientras que 3 meses después de la cirugía disminuía a 4 puntos. Se objetiva en nuestro estudio que el 89% de los pacientes presentan continencia total a los 3 meses y el 79% a los 12 meses.

CONCLUSIONES: La incontinencia urinaria en el varón conlleva una disminución considerable en la calidad de vida del paciente. En nuestra experiencia el tratamiento de la incontinencia urinaria post-prostatectomía radical mediante sling de reposicionamiento uretral Advance® representa un método eficaz y seguro dentro de esta patología, logrando una evidente mejora en los índices de calidad de vida

C-11 CIRUGÍA PERCUTÁNEA PARA TRATAMIENTO DE LITIASIS RENAL: NUESTRA EXPERIENCIA

J. Oñate Celdrán, C. Sánchez Rodríguez, G. Ruíz Merino, P. Velilla Asurmendi, D. García Escudero, A. Sempere Gutiérrez, A. Andreu García, J. P. Morga Egea, P. Valdelvira Nadal, J. M. Jiménez López, J. L. Rico Galiano, L. Ó. Fontana Compiano.*

*Servicio Urología. Hospital General Universitario Reina Sofía. Murcia. *Fundación para la Formación e Investigación Sanitarias de la Región de Murcia.*

INTRODUCCIÓN: la nefrolitotomía percutánea (NLPC) es una técnica efectiva para el tratamiento de litiasis renales complejas o asociadas a alteraciones de la vía urinaria, no subsidiarias de tratamiento con litotricia renal extracorpórea (LEOC) o ureteroscopia. Presentamos nuestra experiencia durante los últimos 6 años.

MATERIAL Y MÉTODOS: análisis retrospectivo de 41 pacientes tratados en nuestro centro mediante NLPC entre 19-12-2006 y 24-04-2012. Se recogen las complicaciones derivadas de estos procedimientos utilizando el sistema de Clavien modificado para su clasificación. Se realiza análisis de factores predictivos de estas complicaciones. También estudiamos la tasa libre de cálculos, la estancia hospitalaria, el número de complicaciones, la necesidad de tratamiento posterior y la tasa de reingresos, según la litiasis fuera o no coraliforme y según la posición utilizada en la cirugía.

RESULTADOS: edad media de 47.8 años. Mujeres 60.9% y hombres 39.1%. 50% localizadas en el lado derecho y 50% en el izquierdo. Un 43.9% de los pacientes tenía antecedentes de cirugía del aparato urinario. El tamaño de la litiasis osciló entre 0.5 y 5.6 cm (media: 2.84); fue múltiple en un 29.2% y coraliforme en un 65.8%. La localización fue piélica en 4 casos, pielocalicial 28, calicial 8 y ureteral proximal 1. La composición de litiasis más frecuente fue: oxalato cálcico monohidrato y ácido úrico anhidro. El 17% se intervino por decúbito supino y un 83% en prono. ASA II el 63.4%. El tiempo medio de cirugía fue 165 minutos.

Como complicaciones intraoperatorias se registraron 2 sangrados que precisaron transfusión. En el postoperatorio las complicaciones encontradas fueron: hematuria, descenso de catéter doble j, necesidad de transfusión, crisis hipertensiva, fiebre y obstrucción vía urinaria por litiasis fragmentada. En ningún paciente se observó lesión de colon u órganos de vecindad, ni fístula arterio-venosa ni éxitus. 16 casos quedaron libres de litiasis (rango de "stone-free" 39%). Se realizó tratamiento complementario en 51.2% del total de los casos. La estancia media fue de 5.3 días. 3 casos precisaron reingreso por complicaciones.

CONCLUSIÓN: La NLPC es altamente efectiva en la resolución de litiasis de gran tamaño o complejas con un escaso número de complicaciones y un alto rango de "stone-free", que aumenta tras tratamiento complementario.

C-12 CIRUGÍA ENDOSCÓPICA RENAL COMBINADA: SINERGISMO EN ENDOUROLOGÍA

Cao Avellaneda E, Sala LG, Rodríguez Tardido A, Montes Díaz MJ, Jiménez Penick FJ, Hita Rosino E, Cachay Ayala ME, García Espona C, Moreno Avilés J.

Servicio de Urología. Hospital General Universitario Santa Lucía. Cartagena.

Dentro de la cirugía renal mínimamente invasiva de la litiasis, se ha producido en los últimos años un gran avance por la incorporación de nuevos materiales y de la energía láser, que ha permitido la utilización de elementos de trabajo

flexibles, y por la descripción de nuevas posiciones quirúrgicas para el abordaje simultáneo anterógrado y retrógrado del paciente. Todos estos cambios han desembocado en la posibilidad de realización en un único acto quirúrgico de varias técnicas endourológicas, lo que se ha denominado cirugía renal endoscópica combinada.

Así, quedan atrás los estudios de comparación "uno a uno" de las distintas técnicas para la resolución de los cálculos, según tamaño y localización. En la actualidad, pensamos que la decisión del tratamiento quirúrgico queda sujeta a la disponibilidad y experiencia del equipo endourológico de cada Centro, estando especialmente indicada las técnicas combinadas para la resolución de masas litíásicas complejas.

Además, la cirugía endoscópica renal combinada no es sólo suma de las técnicas implicadas sino que se establece un fenómeno de sinergismo entre ellas, llevando las indicaciones conocidas hasta ahora un paso más allá cuando se realizan de manera conjunta de lo que alcanzarían de manera aislada.

Ejemplificamos lo expuesto con un caso desarrollado en nuestro Hospital mediante esta estrategia. Se trata de una mujer afecta de un cálculo coraliforme complejo localizado en un riñón izquierdo con bifidez piélica completa y afectación litíásica amplia en ambos segmentos. Para su resolución, requerimos la realización de cirugía percutánea renal para el pielón externo y de ureterorenoscopia semirrígida y flexible para el interno. La evacuación de fragmentos se realizó en su totalidad por el tracto percutáneo con un importante acortamiento del tiempo quirúrgico.

C-13 FÍSTULA RECTOURETRAL TRAS PROSTATECTOMÍA RADICAL; DIAGNÓSTICO Y TRATAMIENTO

Pinzón Navarrete CP, Moreno Alarcón C, Olarte Barragán EH, Gutiérrez Gutiérrez PF, Martínez P HL Prieto González A, López Cubillana P, López González PA, Escudero Bregante JF, Nicolás Torralba JA, Tornero Ruiz JI, Rigabert Montiel M, García Hernández JA, Martínez Pertusa P, Server Pastor G, Gómez Gómez, GA. Servicio de Urología. Hospital Universitario Virgen de la Arrixaca. Murcia.

La fístula rectouretral tras prostatectomía radical es una complicación cada vez menos frecuente que ocurre en menos de un 2% de los casos, con tratamiento complejo por presentar importante riesgo de recidiva.

Realizamos una revisión de los casos tratados en nuestro hospital en los últimos años, valorando su diagnóstico iconográfico (cistografía, colonoscopia, cistoscopia y sonografía con contraste), el tratamiento quirúrgico de esta complicación y su seguimiento.

Se han incluido a todos los pacientes intervenidos en nuestro hospital de fístula rectouretral tras prostatectomía radical.

Durante los últimos años, 4 pacientes han precisado tratamiento quirúrgico de fístula rectouretral tras prostatectomía radical. Un 50% de los pacientes presentaron fecaluria y/o emisión de orina por el ano, durante el primer mes tras la intervención, antes de ser retirada la sonda, y la fístula fue confirmada mediante pruebas de imagen. En un caso la fístula pese a no ser objetivada en el estudio de cistografía, fue identificada con sonografía mediante el empleo de medio de contraste ecográfico y con prensa abdominal. En dos pacientes se practicó una colostomía sigmoidea de descarga en el momento del diagnóstico, mientras que en los otros 2 el diagnóstico fue tardío.

La reparación transesfinteriana posterior se realizó entre 6 y 10 meses después del diagnóstico. Ningún paciente presentó ninguna complicación postoperatoria significativa. Durante el seguimiento posquirúrgico se ha producido una recidiva, confirmada al mes de la cirugía.

C-14 FULGURACIÓN CON LÁSER DE RECIDIVAS DE TUMORES VESICALES SUPERFICIALES. DISEÑO DE PROCESOS

M^a Carmen Cano García, Tomás Fernández Aparicio, Raúl Montoya Chinchilla, Guillermo Hidalgo Agulló, Leandro Reina Alcaina, Carlos Carrillo George, Bogdan Pietricicà, Emilio Izquierdo Morejón, Antonio Rosino Sánchez, Antonio Romero Hoyuela, Gregorio Hita Villaplana, Bernardino Miñana López. Servicio de Urología. Hospital General Universitario José M^a Morales Meseguer. Murcia

INTRODUCCIÓN: La gestión por procesos es un elemento clave para la puesta en marcha de una determinada actividad asistencial. El fin inicial es conseguir que profesionales, actividades y tareas se coordinen de modo que, desde el primer momento, se cumpla con los estándares requeridos. El objetivo de presente trabajo ha sido el diseño completo de un proceso ("fulguración con láser de la recidiva de tumores vesicales superficiales, bajo analgesia, sin necesidad de infiltración anestésica") dentro de un área específica de la Unidad de Urología, como experiencia previa que sirva de guía para la implantación definitiva de un modelo de trabajo basado en procesos.

MATERIAL Y MÉTODOS: El estudio ha sido desarrollado en el Servicio de Urología del Hospital J.M^a Morales Mesguer durante los meses de Enero y Julio de 2012. La estrategia para el diseño del proceso fue, secuencialmente, la siguiente:

- Reunión multidisciplinar.
- Elaboración del Mapa de procesos nivel 0 de la Unidad.
- Análisis guías clínicas sobre tumores vesicales.
- Elaboración grupo de trabajo.
- Análisis de las actividades, responsables, circuito y flujo.
- Identificación de «CASO» y requerimientos para la inclusión de los pacientes.
- Pilotaje del proceso en 16 pacientes.

Para el pilotaje se construyó una base de datos Excel con las variables demográficas habituales, antecedentes, tipo de lesión inicial, tratamiento posterior, tolerancia al procedimiento y desarrollo de complicaciones inmediatas.

RESULTADOS

El análisis estructurado de las actividades, permitió definir:

Nombre y definición del proceso.	} Representación en diagrama vías paralelas
Responsable del proceso.	
Límites del proceso.	
Protocolos, actividades o tareas y responsables.	
Indicadores y plan de monitorización	

Resultados pilotaje:

- 64'28% de los pacientes refieren no presentar ningún tipo de dolor.
- 2 casos de suspensión por no cumplimiento del protocolo de criterios de inclusión.
- Todos los casos se completaron sin ninguna incidencia ni complicación inmediata.

La dinámica de grupo creada ha permitido progresar en la línea estratégica de gestión por procesos, quedando dibujado el Mapa 1 de procesos del área, denominada Zona Azul.

CONCLUSIONES: El diseño del proceso ha conseguido poner en marcha un conjunto de actividades secuenciales sin errores en su secuencia de aplicación y asegurando los criterios de calidad (indicadores de proceso) empleados.

El pilotaje ha permitido identificar algún pequeño error en el proceso y asegurar la coordinación de todos los profesionales implicados en la atención al paciente.

La experiencia adquirida con el trabajo de grupo ha permitido la formación del personal involucrado y avanzar en la estrategia de implementación de la gestión por procesos en una Unidad Clínica. El mapa de procesos 1 de la Zona Azul es una demostración clara de ello.

C-15 “ANÁLISIS DE SUPERVIVENCIA EN PACIENTES CON CARCINOMA UROTELIAL DE VÍAS URINARIAS SUPERIORES: COMPARACIÓN ENTRE LA NEFROURETERECTOMÍA ABIERTA, LAPAROSCÓPICA Y LAPAROSCÓPICA MANO ASISTIDA”

*Gutiérrez Gutiérrez PF, López González PA, Moreno Alarcón C, Olarte Barragán EH, Pinzón Navarrete CP, Martínez Peralta HL, López Cubillana P, Prieto González A, Escudero Bregante JF, Garcia Hernandez JA, Nicolás Torralba JA, Tornero Ruiz JL, Rigabert Montiel M, Server Pastor G, Gómez Gómez, GA.
Servicio de Urología. Hospital Universitario Virgen de La Arrixaca. Murcia.*

INTRODUCCIÓN: La laparoscopia ha aumentado su popularidad en urología y se ha implementado para la realización de varios procedimientos: nefrectomía radical, nefrectomía en donante vivo, prostatectomía y cistoprostatectomía radical. De momento, hay pocos reportes en relación a los resultados oncológicos obtenidos. Reportamos la experiencia institucional del Hospital Universitario Virgen de la Arrixaca (HUVA) en pacientes sometidos a nefroureterectomía abierta, laparoscópica y laparoscópica mano- asisitida en relación al resultado de supervivencia en estos grupos.

OBJETIVO: Evaluar la tasa de supervivencia cancer específica y global a los 5 y 10 años en pacientes con carcinoma urotelial de vías superiores operados en el HUVA mediante nefroureterectomía abierta, laparoscópica y laparoscópica mano asistida. Evaluar si existen diferencias en la misma de acuerdo al estadio y la localización del tumor.

Valorar la recidiva tumoral a los 5 años de acuerdo al estadio, vía utilizada y los antecedentes de Tm de vejiga previo o concomitante.

MATERIAL Y MÉTODOS: Realizamos un análisis retrospectivo y descriptivo de una serie de 80 pacientes, 82.5% hombre 17.5% mujeres, con Carcinoma Urotelial de Vías Urinarias Superiores (CU-VUS), sometidos a nefroureterec-

tomía abierta, laparoscópica o laparoscópica mano- asistida en el entre Abril de 1998 y Abril de 2009. Pacientes con un rango de edad entre 47 y 85 años. El análisis de los datos se realizó mediante el programa estadístico "Statistical Package for the Social Sciences" SPSS.

RESULTADOS: La supervivencia específica de los pacientes en estadio pT1 a los 5 años fue del 92.3%, 55.7% para los pT2 y 19.9% para los pT3 ($p < 0.05$). La supervivencia cáncer específica a los 5 y 10 años fue del 64%. La supervivencia global fue del 48.4% a los 5 años y del 33.3% a los 10 años. De acuerdo a su localización la supervivencia a 5 años fue de 100% para tumores localizados en uréter, 89% los ubicados en pelvis y 90% los pieloureterales con $P=0.83$. Con relación a la vía la supervivencia a 5 años fue del 56.5% para aquellos operados por vía abierta, 75% para los operados por vía laparoscópica y 73.1% en laparoscopia mano-asistida ($p=0.266$).

La recidiva vesical en pacientes operados por vía laparoscópica y por laparoscopia mano – asistida fue del 33.3%, mientras que en el caso de los operados por vía abierta fue del 22.3% ($p=0.42$), respecto al grado la recidiva vesical a los 5 años fue del 23.8 en pacientes con pT1, 25% para pT2 y 25% pT3 ($p=0.66$).

CONCLUSIONES: Los resultados respecto a la supervivencia fueron mejores en los pacientes a quienes se les realizó laparoscopia, sin embargo debemos aclarar que un mayor porcentaje de pacientes con tumores en estadios avanzados fue sometido a cirugía abierta. Lo anterior se relaciona con el hecho de que estos pacientes presenten una menor recidiva a 5 años.

C-16 MASAS SUPRARRENALES INTERVENIDAS. ANÁLISIS DESCRIPTIVO DE UNA SERIE DE CASOS EN UN HOSPITAL DE SEGUNDO NIVEL

C. Carrillo, MA. Jiménez, B. Flores, A. Rosino, R. Montoya, MC. Cano, G. Hidalgo, L. Reina, B. Pietricica, E. Izquierdo, A. Romero, G. Hita, T. Fernández, B. Miñana.

Servicio de Urología. Hospital Universitario Morales Meseguer.

INTRODUCCIÓN Y OBJETIVOS: La patología suprarrenal abarca desde masas asintomáticas sin mayor repercusión clínica hasta nódulos que, por su carácter secretor, producen un espectro diferente de manifestaciones en el paciente. Todas aquellas masas con sospecha o clínica asociadas, son en los que se plantea la necesidad de intervención.

El objetivo de este estudio es realizar un análisis descriptivo de las distintas causas que han hecho necesarias la intervención quirúrgica confrontándolas con los resultados de la anatomía patológica. Además, con los avances quirúrgicos logrados durante la última década comprobar el cambio en el modo de afrontar la cirugía con la introducción de técnicas laparoscópicas.

MATERIAL Y MÉTODOS: El estudio realizado analiza, de manera observacional y retrospectiva, 35 suprarrenalectomías realizadas en el Hospital General Universitario J.M. Morales Meseguer entre los años 2003 y 2012 entre los servicios de Cirugía general y Urología. Se analizan una serie de variables entre las que se incluyen datos propios del paciente y de su patología, sospecha clínica y confirmación anatomopatológica así como datos quirúrgicos y complicaciones asociadas a la intervención. Los datos son recogidos e introducidos en SPSS para la realización del estudio descriptivo. Se comparan los resultados con otras series existentes.

RESULTADOS: Los resultados analizados muestran que el 60% de las intervenciones fueron realizadas en mujeres. La edad media de los pacientes resultó ser de 58,6 años (rango, 35-77 años), siendo la principal causa de consulta la resistencia a tratamientos antihipertensivos en un 40,0% de los casos, seguidos de los hallazgos incidentales en el 25,7%, las alteraciones endocrinas en un 14,3%, el estudio de metástasis en el 5,7% y otras causas diversas en el 14,3% restante. El tamaño medio de las masas suprarrenales resultó ser de 3,82 cm (rango, 0,2-14cm)(desviación típica 2,82). El resultado anatomopatológico más frecuente fue el de adenoma en un 57,6% de los casos seguido de feocromocitoma en un 15,2%, carcinoma suprarrenal en el 3%, mielolipoma 3%, metástasis de otro primario en el 3% y otros resultados diferentes en el 18,2% restante.

En lo referente al planteamiento quirúrgico, se han agrupado las cirugías en dos grupos según se hayan realizado entre 2003-2007 y 2008-2012. Los resultados muestran como en el primer grupo se plantean 13 intervenciones de manera laparoscópica y 6 como cirugía abierta (46,15%). En el segundo grupo, se plantearon como cirugía laparoscópica 14 intervenciones y sólo 2 como cirugía abierta (14,28%).

La gran mayoría de las intervenciones se realizaron por laparoscopia, sobre todo las más recientes, siendo necesario en algunos casos recurrir a la reconversión a cirugía abierta en un 7,4% (exceptuando el año 2008). La estancia media postoperatoria de todas las intervenciones fue de 5,35 días de media siendo más larga y asociando mayor número de complicaciones las suprarrenalectomías abiertas reconvertidas tras intento de cirugía laparoscópica.

CONCLUSIONES: Con los datos obtenidos, observamos resultados comparables a las de otras series. Además, vemos que, tras el aprendizaje de las técnicas laparoscópicas se han logrado reducir progresivamente las cirugías abiertas y son pocos los casos en los que se plantea ésta como primera opción. Sin embargo, se sigue recurriendo a ésta en casos de dificultad durante la cirugía laparoscópica.

C-17 EXPERIENCIA Y RESULTADOS DE LOS PRIMEROS 1000 TRASPLANTES DEL HOSPITAL VIRGEN DE LA ARRIXACA

Cristóbal Moreno Alarcón, Pedro A. López González, Pedro López Cubillana, Edgar H. Olarte Barragán, Cindy P. Pinzón Navarrete, Pablo F. Gutiérrez Gutiérrez, Harold L. Martínez Peralta, Gerardo Server Pastor, Antonio Prieto González, José A. García Hernández, Mariano Rigabert Montiel, José A. Nicolás Torralba, Jesús I. Tornero Ruiz, José F. Escudero Bregante, Pablo Martínez Pertusa, Ángel Guardiola Más, Guillermo Gómez Gómez.
Servicio de Urología. Hospital Universitario Virgen de la Arrixaca.

OBJETIVOS: Describir la experiencia de los 1000 primeros trasplantes realizados en nuestra institución, así como las complicaciones que aparecieron y la evolución de los mismos.

MATERIALES Y MÉTODOS: Desde 1985 hasta Abril de 2012 se realizaron un total de 1011 trasplantes heterotópicos renales. Se han registrado la evolución de los injertos y la aparición de complicaciones, así como factores de riesgo para la aparición de los mismos.

RESULTADOS: Quince de ellos fueron realizados a partir de donantes vivos y 996 de donante cadáver. La mayoría fueron trasplantes renales simples, aunque 29 pacientes recibieron un trasplante pancreatorrenal, 18 hepatorenales y 2 cardiorrenales. En el 11% de casos supuso un retrasplante, mientras que en el 89% supuso el primer trasplante. Actualmente 65% de los riñones son funcionantes, destacando a largo plazo las causas médicas del fallo renal, ya que en ellas se incluye la nefropatía crónica del injerto. Las tasas de complicaciones vasculares fueron las siguientes: trombosis arterial: 1%; estenosis arterial: 1,2%; trombosis venosa: 1,3%. Las complicaciones urinarias fueron: fístula urinaria: 7%; estenosis ureteral: 5,3%. Colecciones: linfocela 4,1%; hematoma 5,4%; absceso 0,3%. Registramos 6,7% de infecciones de herida quirúrgica y 8,8% de hemorragias, de las que un 33% necesitaron cirugía urgente.

DISCUSIÓN: Tras revisar la literatura y las directrices indicadas por las guías clínicas observamos que la evolución de los injertos y las incidencias de complicaciones son comparables a las establecidas como admisibles. El estrecho seguimiento del posoperatorio y de la evolución posterior son claves para la detección de complicaciones y su tratamiento precoz evitando así el deterioro de la función del injerto.

C-18 EMPLEO DEL CATÉTER DOBLE J PARA LA PREVENCIÓN DE LAS COMPLICACIONES UROLÓGICAS EN EL TRASPLANTE RENAL

Edgar H. Olarte, Pedro López González, Cristóbal Moreno, Cindy Pinzon, Felipe Gutiérrez, Guillermo Gómez Gómez.
Servicio de Urología. Hospital Universitario Virgen de la Arrixaca

INTRODUCCIÓN: Analizar si la cateterización sistemática de la anastomosis ureterovesical en el trasplante renal mediante un catéter doble J disminuye la incidencia de las complicaciones urológicas tipo fístula y estenosis ureterales.

MATERIAL Y MÉTODOS: En el periodo comprendido entre el 30/07/1985 a 22/04/2012 se realizaron en nuestro centro 1011 trasplantes renales de los cuales 996 de donante de cadáver y 15 de donante vivo. Mediante un estudio retrospectivo analizamos la incidencia de fístulas urinarias y estenosis ureterales con el uso o no del doble J

Estudio estadístico utilizado Chi cuadrada de Pearson

RESULTADOS: En 7% de los pacientes presentaron fístula urinaria con un tiempo de aparición con una mediana de 11 días (R:1-90) y el 5,3% de los pacientes presentaron estenosis ureteral con un tiempo de aparición con una mediana de 80 días (R:31-152). En el 78% de los pacientes se realizó cateterización con doble J y en el 22% no. El 4,8 % de los pacientes donde se uso doble J presento aparición de fístula urinaria y el 19,1% en aquellos donde no se utilizo, con una p estadísticamente significativa de 0.001. El 2,9% de los pacientes presentaron estenosis ureteral con uso de doble J y el 6,8% de los pacientes sin uso doble J con una p estadísticamente no significativa de 0,15

CONCLUSIÓN: El empleo del catéter doble J de forma profiláctica en el trasplante renal, en nuestro estudio, disminuye la incidencia de las fístulas urinarias y parece prevenir la aparición de las estenosis ureterales

PALABRAS CLAVE: Catéter Doble J. Trasplante renal. Complicaciones urológicas.

C-19 «¿PODEMOS RELACIONAR LA CIFRA DE TESTOSTERONA CON LOS PARÁMETROS BIOLÓGICOS Y LA PATOLOGÍA COMÚN? DÉFICIT DE TESTOSTERONA EN NUESTRO MEDIO»

Izquierdo Morejón, E., Montoya Chinchilla, R., Cano García, C., Hidalgo Agulló, G., Reina Alcaina, L., Carrillo George, Carlos, Pietricicà, B.N., Rosino Sánchez, A., Romero Hoyuela A., Fernández Aparicio, T., Hita Villaplana, G., Miñana López, B.

Servicio de Urología. Hospital General Universitario Morales Meseguer. Murcia.

INTRODUCCIÓN: El déficit de testosterona (DT) es una alteración biológica, que puede estar asociada a síntomas somáticos, psíquicos y sexuales. Su prevalencia está estimada en la literatura frecuentemente asociada a la disfunción eréctil (DE) y diabetes (DM). En la Atención Primaria (AP) y Urología, el DT puede ser sospechado identificando la DM2, factores de riesgo cardiovascular, el Sd. Metabólico o las alteraciones de peso, talla o perímetro abdominal.

MATERIAL Y MÉTODO: El objetivo fue la conocer el déficit de testosterona en consulta de de Urología (U) y Atención primaria (AP) de nuestro medio (n=208). Entre febrero 2010 y abril 2011 seleccionamos consecutivamente pacientes mayores de 55 años que acudieron a consulta de AP y U, firmaban consentimiento informado y realizábamos; historia clínica, exploración física general (peso, talla, IMC y perímetro abdominal), urológica y analítica (testosterona total, albúmina, SHBG, testosterona libre y hormonas hipofisarias). Se excluyeron pacientes con enfermedades crónicas severas (insuficiencia cardíaca, IRC, neoplasias).

Resultados: La edad media de pacientes urológicos fue 69 años. Los pacientes de AP fueron más obesos con mayor perímetro abdominal (PA) medio (media; 104.54cm). La DE y HBP fueron las enfermedades urológicas más prevalentes. La testosterona media fue de 16.36 nmol/l en AP y 18.52 nmol/l en Urología ($p < 0.03$, T-Test/anova)

En el A. multivariante de los parámetros físicos, enfermedades metabólicas más prevalentes y la cifra de testosterona, solo el perímetro abdominal resultó asociado ($p < 0.001$)

En pacientes hipogonádicos urológicos; ($T < 12$ nmol/l), la media de DE fue 43.75% existiendo diferencias significativas ($p < 0.0027$) con AP.

CONCLUSIONES: En nuestro medio el perímetro abdominal podría orientar al déficit de testosterona. La DE, HTA y DM siguen siendo enfermedades prevalentes en el déficit de testosterona.

C-20 NUESTRO PROTOCOLO DEL USO DE TOXINA BOTULÍNICA INTRAVESICAL EN EL TRATAMIENTO DE VEJIGA HIPERACTIVA EN RÉGIMEN AMBULATORIO

M^a Carmen Cano García, Raúl Montoya Chinchilla, Guillermo Hidalgo Agulló, Leandro Reina Alcaina, Carlos Carrillo George, Antonio Romero Hoyuela, Emilio Izquierdo Morejón, Bogdan Pietricicà, Antonio Rosino Sánchez, Tomás Fernández Aparicio, Gregorio Hita Villaplana, Bernardino Miñana López.

Servicio de Urología. Hospital General Universitario José M^a Morales Meseguer. Murcia

INTRODUCCIÓN: El síndrome de vejiga hiperactiva es una enfermedad frecuente con un impacto negativo significativo sobre la calidad de vida de los pacientes. La inyección intravesical de toxina botulínica cada vez se usa con mayor frecuencia como intervención para la vejiga hiperactiva refractaria.

El objetivo del tratamiento ambulatorio de la vejiga hiperactiva (V.H) mediante toxina botulínica (BonTA) es prestar una asistencia sanitaria con la misma o superior calidad que la cirugía con ingreso, que resuelva el problema de salud al tiempo que resulte lo más satisfactorio posible, entre otros.

MATERIAL Y MÉTODOS: Se elaboró un protocolo en calidad de régimen ambulatorio para el uso de toxina botulínica intravesical en pacientes con hiperactividad vesical, en el Servicio de Urología del Hospital José M^a Morales Meseguer, estableciendo los siguientes pasos:

- Formación de equipo multidisciplinar.
- Criterios de inclusión y exclusión con el debido consentimiento informado cumplimentado
- Información al paciente de lo que debe hacer el día previo a la intervención, el mismo día y el día posterior a la misma.
- Método: profilaxis antibiótica, anestesia local mediante instilación vesical con catéter uretral de cuatro ampollas de lidocaína al 2%. Mediante cistoscopio flexible inyección de toxina botulínica intradetrusor en número de 30 evitando el trígono. Utilizamos aguja flexible de Cook. Tras vaciado vesical el paciente pasa a zona de estancia ambulatoria de enfermería sin sonda vesical.
- Circuito postoperatorio (protocolo de actuación).

RESULTADOS: El protocolo elaborado nos ha permitido establecer los siguientes resultados:

- Realizar el proceso en régimen ambulatorio. Minimizando la lista de espera.
- Buena tolerancia con el procedimiento de anestesia local intravesical.
- Posibilidad de realización con instrumento flexible
- Ausencia de sondaje vesical posterior
- Ausencia de incidencias intraoperatorias y postoperatoria.

CONCLUSIONES: Consideramos que nuestro protocolo en el tratamiento de la hiperactividad vesical mediante toxina botulínica en régimen ambulatorio es una técnica segura, de fácil instauración con evidentes ventajas para el paciente y que no requiere ingreso hospitalario. Sin embargo es necesario un protocolo de actuación bien diseñado para su implantación.

C-21 TRATAMIENTO CON CONDROITIN SULFATO SÓDICO EN DIVERSAS FORMAS DE CISTITIS CRÓNICA

*Edgar H. Olarte, Jesús I. Tornero, Guillermo Gómez Gómez.
Servicio de Urología. Hospital Universitario Virgen de la Arrixaca*

INTRODUCCIÓN: La enfermedad inflamatoria crónica vesical puede aparecer en el contexto de múltiples patologías como la cistitis intersticial, la TBC urinaria, la cistitis radica, la vejiga hiperactiva y la infecciones de repetición. El daño crónico podría estar relacionado con una pérdida de glicosaminoglicanos lo que alteraría la permeabilidad de la pared. La clínica con la que se presenta suele ser dolor de origen vesical y aumento de la frecuencia vesical.

MATERIALES Y MÉTODOS: Entre enero de 2011 y mayo de 2012, 28 pacientes (27 mujeres y 1 Hombre) con una mediana de edad de 59 años (rango 22-90), siguieron un protocolo de instilación vesical con condroitin sulfato sodico al 2%. El 19,4% había padecido infecciones urinarias, el 7,6% había recibido radioterapia pélvica, el 26,9% tenía historia de vejiga hiperactiva y el 3,8% había sufrido TBC urinaria. La valoración de respuesta al tratamiento se llevo a cabo con la escala numerica de dolor de Downie, el diario miccional para la frecuencia diurna y nocturna y la escla de impresión de mejoría global del paciente (PGI-I) para determinar la mejoría subjetiva. Se analizaron las variables en el estudio antes del tratamiento, a los tres, seis y doce meses

RESULTADOS: Todos los pacientes fueron sometidos a Cistoscopia, citología y urocultivo previo al estudio. Se practico biopsia vesical en tres pacientes 11,5% resultando dos cistitis cronicas y una cistitis intersticial. En lo que se refiere a la variable dolor al finalizar el tratamiento el 72,3% había experimentado mejoría (Fig 1-A). En cuanto a la frecuencia miccional Diurna, la mediana paso de 10 a 5 y la nocturna de 5 a 2 al finalizar el tratamiento (Fig 1B). En cuanto a la mejoría subjetiva según la escala (PGI-I) el 75% refirió encontrarse mucho mejor a las 12 meses (FIG 2)

CONCLUSIÓN: El tratamiento a largo plazo con condroitin sulfato sodico mejora los síntomas en el síndrome de vejiga dolorosa asociado a algunas formas de cistitis crónica

C-22 DESCRIPCIÓN DE LAS CARACTERÍSTICAS DIAGNÓSTICO-TERAPÉUTICAS DE LOS PACIENTES DIAGNOSTICADOS DE VALVAS URETERALES EN LOS SERVICIOS DE UROLOGÍA PEDIÁTRICA DE MURCIA

Montoya-Chinchilla Raúl¹, Nortes Cano L², Guirao Piñera MJ².

¹. Hospital General Universitario J. M. Morales Meseguer. Servicio de Urología.

². Hospital USP San Carlos y HGU Virgen de la Arrixaca. Servicio de Urología Pediátrica.

INTRODUCCIÓN: Las valvas ureterales (VU) son malformaciones muy poco frecuentes, con una incidencia de 1 de cada 5000-8000 nacidos vivos. Las VU son repliegues músculo-mucosos descritas por primera vez por Wolfler en 1877 y suponen una obstrucción total o parcial del flujo anterógrado, permitiéndolo en sentido retrogrado. Alrededor del 50% de los casos presentan otras malformaciones asociadas, generalmente urológicas.

MATERIAL Y MÉTODOS: Presentamos 4 casos de valvas ureterales tratados en el hospital Virgen de la Arrixaca en los últimos 15 años en los que a través de un estudio retrospectivo descriptivo, se analizan las características diagnósticas y terapéuticas.

RESULTADOS: los datos estudiados se muestran en la tabla. La distribución de sexo fue 2/2, el tiempo medio de diagnóstico fue de 8 meses. Un 75% de los casos fue en el sistema reno-ureteral derecho. Un 50% de los casos asociaron anulación renal del sistema con las VU y un 25% de los casos mostraron una displasia multiquistica contralateral.

	Sexo	Lado afecto	Edad diagnóstico	Sistema reno-ureteral	Tto
1	Mujer	Derecho	6 meses	Doble sistema ureteral completo. Pielón superior y uréter con UHN IV	Heminefroureterectomía superior
2	Mujer	Derecho	12 meses	UHN derecha hasta tercio distal uréter y anulación izquierda multiquistica	Resección segmentaria uréter derecho con anastomosis T-T + nefroureterectomía izquierda
3	Varón	Derecho	8 meses	UHN III hasta tercio medio uréter	Resección segmentaria uréter con anastomosis T-T
4	Varón	Izquierdo	6 meses	Dilatación segmentaria uréter con riñón anulado	Nefroureterectomía
UHN: ureterohidronefrosis; T-T término-terminal					

CONCLUSIONES: Las valvas ureterales son una patología infrecuente pero necesaria de conocer para elaborar un importante diagnóstico diferencial en las obstrucciones ureterales. La disgenesia/anulación renal se ve frecuentemente asociada, por lo que la realización de nefroureterectomía puede llegar a ser el tratamiento de elección en estos pacientes.

C-23 ESTUDIO DESCRIPTIVO DE COHORTE DE 734 PACIENTES INGRESADOS EN LA UNIDAD DE CORTA ESTANCIA (UCE) DEL HOSPITAL TERCIARIO CON DIAGNÓSTICO DE CÓLICO NEFRÍTICO

Oliva Navarro, J; Rodríguez Pérez Reverte, F; Hernández Molina, A; Rosa Salazar, V; Hernández Contreras, M; García Méndez, M; Gómez Gómez, G; García Pérez, B.*

*Unidad corta estancia. Servicio de Medicina Interna. *Servicio de Urología. Hospital Virgen de la Arrixaca.*

MATERIAL Y MÉTODOS: Estudio de 734 pacientes ingresados en nuestro servicio (entre los años 2004 a 2008) con los siguientes criterios: crisis renoureteral de más de 72 horas de evolución, sobreinfección bacteriana, dolor o vómitos refractario tratamiento domiciliario.

Se recogieron 30 variables tanto cualitativas como cuantitativas. A saber: edad, sexo, hora de ingreso, localidad, antecedentes personales de enfermedades litógenas, antecedentes familiares de enfermedades litógenas, uso de medicación analgésica previa al ingreso y durante el mismo, medicación y antecedentes personales de interés, días de estancia, la presencia o no de hidronefrosis, así como la resolución mediante doble J, cólico expulsivo o no expulsivo, pruebas de imagen empleadas para el diagnóstico. Determinaciones analíticas entre las que figuran: glucosa, creatinina, urea, GOT, GPT, GGT, FA, LDH, NA, K, Cl, sedimento urinario, Hb, leucocitos, ac úrico. Bilirrubina, calcio.

OBJETIVO: Tipificar las características clínicas y evolutivas del cólico nefrítico en nuestra área de salud.

RESULTADOS: La muestra estudiada en el presente estudio estaba constituida por 734 sujetos, de los cuales 464 eran hombres frente a 270 mujeres, con una edad media de 39.04 años con un rango comprendido entre 15-89 años. Con respecto a los días de estancia en UCE se obtuvo una media de 3.31 días, realizándose determinaciones porcentuales para las estancias de 2 días (19%), 3 días (36.8%) y 4 días (24%)

Se obtuvieron dos criterios principales de ingreso en nuestra muestra: el cólico persistente, definido como duración de la clínica superior a 72 horas, y la sobreinfección urinaria.

Con respecto al criterio de ingreso de cólico mantenido se pudo apreciar una distribución similar entre ambos sexos, con un 42.9% en hombres y un 44.4% en mujeres.

Los hallazgos con respecto a la presencia de hidronefrosis muestran una mayor prevalencia de hidronefrosis grado I con una proporción de 36%. Siendo necesaria la colocación de un doble J únicamente en un 3% de los pacientes ingresados (22 casos)

El tratamiento analgésico previo a su ingreso recibido por los pacientes presentó la siguiente distribución: AINES 29%; Metamizol 7.4%; Corticoides 0.1%; Espasmolíticos 18%; Opiáceos 2.3%; Paracetamol 1.8%;

Los pacientes recibieron durante el ingreso distinto tratamiento analgésico. Antiinflamatorios no esteroideos (AINES) 47%, Metamizol 11.2%, Espasmolíticos 4.2%, Opiáceos 3.4%, paracetamol 0.7%.

El 27,5% de los pacientes de nuestra muestra presentaba antecedentes familiares de litiasis renal. Las complicaciones por cólico nefrítico más frecuentes entre las presentadas fueron dolor intratable en un 23.8%. Un 14% de los sujetos presentó expulsión de litiasis a lo largo del ingreso. Se observa una media de 1.3 episodios previos de cólico nefrítico.

C-24 “TUBERCULOSIS PULMONAR CON AFECTACIÓN RENAL. A PROPÓSITO DE UN CASO”

Ruiz Morcillo, José Carlos. Jiménez Parra, José David. Segura Sánchez, Manuel. Buitrago Jara, Sergio. Bitsunov Bitsunova, Andrei. La Iglesia Cabrerizo, Ramón. Hospital Rafael Méndez. Lorca. Murcia.

INTRODUCCIÓN: Los fenómenos de inmigración, el aumento de la pobreza en algunos sectores de la sociedad y las malas condiciones de vida y vivienda parecen tener relación con el aumento de TBC en los países más desarrollados. Aproximadamente el 20% de los pacientes con TBC desarrollarán manifestaciones extrapulmonares con un riesgo de afectación genitourinaria estimado en un 2,7-8% de los casos, lo que representa la forma extrapulmonar más frecuente.

CASO CLÍNICO: Mujer de 27 años sin alergias conocidas procedente de Ecuador. Residente en Murcia desde 2004. Desde 2010 en estudio en consulta de neumología por alteraciones radiológicas en lóbulos pulmonares superiores. Existe evidencia de cultivo positivo para micobacterias sin constancia de tratamiento previo. Antecedentes Urológicos: Desde 2010 la paciente ha presentado infecciones urinarias esporádicas poco sintomáticas con evidencia de piuria sin bacteriuria en analíticas de orina previas.

Ingreso en Mayo de 2012 por tos con expectoración herrumbrosa, fiebre y dolor torácico de 1 mes de evolución junto con anorexia y pérdida de peso de unos 20 Kg. Con los antecedentes previos y los hallazgos en Rx tórax se inicia tratamiento tuberculostático. Tinción de Ziehl-Neelsen en orina y esputo positivas (Esputo: 10-90 bacilos/campo). En UIV y Uro-TAC se evidencia riñón izquierdo de 15cm anulado funcionalmente con cavidad en polo superior y engrosamiento de tercio medio de uréter izquierdo. Riñón derecho, vía urinaria derecha y vejiga sin afectación. Tras inicio de tratamiento, el 10/10/12 se realiza nefrectomía izquierda y extirpación parcial de uréter izquierdo. La evolución postoperatoria fue satisfactoria siendo alta a los 5 días.

DISCUSIÓN: La TBC suele presentar una clínica poco específica y es frecuente el retraso diagnóstico. Hay que considerar la afectación urinaria ante una clínica urinaria recurrente con cultivos negativos y/o ante los hallazgos de imagen. La urografía intravenosa y el Uro-TAC deben ser las exploraciones de elección para diagnóstico de TBC genitourinaria. La nefrectomía está indicada en casos de riñón no funcionante, afectación extensa con hipertensión o coexistencia de otras afecciones como estenosis de la vía urinaria no corregible.

VÍDEOS

V-1 ENUCLEACIÓN PROSTÁTICA CON LÁSER HOLMIUM (HOLEP): DESCRIPCIÓN DE LA TÉCNICA

Montoya-Chinchilla Raúl, Romero-Hoyuela Antonio, Cano-García María del Carmen, Hidalgo-Agulló Guillermo, Reina-Alcaina Leandro, Carrillo-George Carlos, Pietricica Bogdan, Izquierdo-Morejón Emilio, Rosino-Sánchez Antonio, Fernández-Aparicio Tomás, Hita-Villaplana Gregorio, Miñana-López Bernardino. Servicio Urología. Hospital Morales Meseguer.

INTRODUCCIÓN: La enucleación prostática mediante el láser de holmio-HoLEP (Holmium Laser Enucleation of the Prostate) fue descrita por primera vez en 1998 por Peter Gilling.

Este tipo de energía corta y coagula con una profundidad de 0,4 mm. La difusión de energía térmica (grado de penetración) es mínima ya que la duración del pulso es de 250 microsegundos (longitud de onda de 2140 nm).

MÉTODO: Presentamos mediante la elaboración del presente video la técnica quirúrgica que realizamos en nuestro centro basada en la clásica del Dr. Kuntz. Comentamos los pasos quirúrgicos, siendo transcendental remarcar la importancia de una correcta curva de aprendizaje, que estimamos en un mínimo de 25 casos, así como seguir fielmente la técnica de enucleación para conseguir un buen resultado.

DISCUSIÓN: Cuando hablamos de una nueva tecnología en el tratamiento quirúrgico de la HBP, debemos analizar; las diferencias frente a lo que tenemos estandarizado: la RTU-P convencional y la cirugía abierta (adenomectomía); las complicaciones que presenta la técnica en sí: el sangrado, el tiempo de cirugía; las mejoras que aporta en los parámetros que se modifican al aplicar la técnica: la estancia hospitalaria, la variación en los parámetros urodinámicos, la función sexual y por supuesto las complicaciones de la técnica.

La Asociación Europea de Urología mediante la guía y directrices de uso de láseres y tecnología concluye que HoLEP es la nueva técnica de tratamiento mínimo mas estudiada, y una alternativa real a la RTUP para prostatas de tamaño medio y grande

CONCLUSIONES: En nuestra opinión la enucleación con láser de Holmium es un método adecuado que garantiza unos resultados óptimos, perfectamente comparables a los obtenidos mediante técnicas quirúrgicas endoscópica clásicas y cirugía abierta.

Mediante el presente video se demuestra que HoLEP es un procedimiento seguro, eficaz y reproducible incluso en pacientes de alto riesgo quirúrgico. El aprendizaje de la técnica de forma supervisada o tutorizada minimiza las complicaciones asociadas con la curva de aprendizaje.

V-2 NEFROLITOTOMÍA PERCUTÁNEA EN PACIENTE PEDIÁTRICO

Cindy P. Pinzón Navarrete, Pedro A. López González, Mariano Rigabert Montiel, Jesus Tornero Ruíz, Cristobal Moreno Alarcón, Edgar H. Olarte Barragán, Pablo F. Gutiérrez Gutiérrez, Guillermo Gómez Gómez.
Hospital Universitario Virgen de la Arrixaca.

CASO CLÍNICO: Varón de 3 años que es valorado en Servicio de Urgencias de Infantil de nuestro hospital, por 2 episodios de hematuria macroscópica.

El paciente presenta un desarrollo pondero estatural dentro de la normalidad, se encuentra asintomático, y presenta ITUs de repetición, con urocultivos positivos a *Proteus Mirabilis* y *Klebsiella Pneumoniae*.

En la anamnesis destaca el antecedente de litiasis renal izquierda, realizándose pielolitotomía abierta, con extracción de litiasis pielica de 1x 0,5 cm, a los 15 meses de edad.

Entre las exploraciones complementarias realizadas subrayar una ecografía abdominal que informa de una imagen hiperecogénica, con sombra acústica posterior, de 1,5 cm en pelvis renal izquierda, sugestiva de litiasis renal, sin repercusión sobre vía excretora. Se realiza una Urografía IV, donde se objetiva en placa simple la existencia de una imagen radiointensa, sobre silueta renal izquierda, que en fase de eliminación renal se confirma su situación en pelvis renal izquierda, sin uropatía obstructiva.

Con diagnóstico de litiasis en pelvis renal izquierda, de 1,5 cm, se indica nefrolitotomía percutánea. Se realiza nefrolitotomía percutánea, consiguiendo la litofragmentación y extracción completa de restos litiasicos. El paciente es dado de alta a los 2 días de la intervención con una evolución postquirúrgica satisfactoria. En ecografía de control, a los dos meses de la cirugía, el riñón izquierdo aparece libre de litiasis.

DISCUSIÓN: Presentamos un video, con la secuencia explicativa de todas las etapas de esta cirugía (posición, cateterismo ureteral y pielografía anterograda, punción con control ecográfico y radiológico, dilatación de trayecto hasta paso de nefroscopio, litofragmentación, extracción de fragmentos y colocación de sonda de nefrostomía).

Destacar tres puntos importantes:

La posición en decúbito supino modificada por Valdivia, utilizada de forma habitual en nuestro centro, con una amplia experiencia en pacientes adultos.

La peculiaridad de ser un paciente pediátrico, que obliga a la utilización de instrumental infantil, pero sin abandonar las bases de esta cirugía.

Con este tipo de cirugía mínimamente invasiva, se reduce de forma significativa el riesgo de sangrado, con una recuperación mucho más rápida y favorable que con la cirugía abierta convencional.

V-3 CISTECTOMÍA PARCIAL LAPAROSCÓPICA

Montoya-Chinchilla Raúl, Hita-Villaplana Gregorio, Rosino-Sánchez Antonio, Cano-García María del Carmen, Hidalgo-Agulló Guillermo, Reina-Alcaina Leandro, Carrillo-George Carlos, Pietricica Bogdan, Izquierdo-Morejón Emilio, Fernández-Aparicio Tomás, Romero-Hoyuela Antonio, Miñana-López Bernardino.
Servicio Urología, Hospital Morales Meseguer.

RESUMEN: Debido a la gran morbilidad que produce la cistectomía radical y su reconstrucción urinaria, diversas técnicas conservadoras de vejiga se han desarrollado en las últimas décadas. Desde 1950 se ha considerado la cistectomía parcial como monoterapia o parte de un tratamiento multimodal para el cáncer de vejiga musculoinfiltrante. Comparada con la cistectomía radical, la parcial asociada también a linfadenectomía pélvica bilateral presenta un tiempo operatorio menor, menor morbilidad, no necesita derivación urinaria y permite la conservación de la continencia y de la potencia sexual. Aunque su principal desventaja es la posibilidad de recurrencia local, se ha sugerido que en pacientes seleccionados puede ofrecer resultados similares a la cistectomía radical.

Se consideran pacientes adecuados aquellos con un tumor pequeño menor de 2 cm, único, no metastático, alejado tanto de los meatos ureterales como del cuello vesical y capaz de permitir una resección segura con márgenes de seguridad capaz de dejar una vejiga con bastante capacidad funcional.

Presentamos la realización de una cistectomía parcial laparoscópica en un paciente con un tumor vesical musculo-infiltrante.

V-4 LINFOCELE POSTRASPLANTE RENAL: MARSUPIALIZACIÓN LAPAROSCÓPICA

Edgar H. Olarte , Pedro A. López González, Cristóbal Moreno, Cindy Pinzon, Felipe Gutiérrez, Guillermo Gómez Gómez.

Servicio de Urología. Hospital Universitario Virgen de la Arrixaca.

INTRODUCCIÓN: El desarrollo del linfocele posterior al trasplante renal es una complicación que ocurre con una incidencia que varía según los distintos autores entre el 1% y el 16%. Su existencia puede poner en riesgo la funcionalidad del riñón trasplantado.

Las opciones para el manejo de esta patología incluyen el drenaje percutáneo, la simple aspiración y la marsupialización del linfocele dentro de la cavidad peritoneal; Esta última alternativa se estima como la más efectiva y actualmente es el método de elección

MATERIALES Y MÉTODOS: Presentamos el caso clínico de un varón de 62 años con antecedente de Trasplante renal de donante de cadáver en FII en febrero de 2012 por ERC secundaria a enfermedad poliquística autosómica del adulto que consulta por presentar empeoramiento brusco de la función renal Creat 4,83 asociado a distensión abdominal. Se diagnostica de linfocele mediante el análisis de líquido del drenaje (trasudado) y pruebas de imagen (ecografía y tomografía computarizada) que evidencian colección perirrenal de 10 cm que condiciona dilatación de vía urinaria. Se realiza cateterismo ureteral descendente y colocación de catéter JJ 8F x 22 cm y drenaje mediante punción directa con catéter tipo pig-tail de 8 F en colección perirrenal. Se realiza ecografía de control tras 5 días de drenaje apreciándose que persiste colección a pesar de último drenaje por lo que se decide intervención quirúrgica

RESULTADOS: Se coloca al paciente en decúbito supino y mediante abordaje laparoscópico (3 trocares) se procede a la marsupialización interna del linfocele, realizando una fenestración peritoneal amplia en la cúpula de la cavidad. La evolución y el seguimiento del paciente fue satisfactoria logrando la mejoría clínica y radiológica y siendo dado de alta a las 48 horas.

CONCLUSIÓN: Para tratar el linfocele existen varias opciones, decantándose la decisión hacia escleroterapia o hacia marsupialización según las características del caso y el tamaño de la colección. La marsupialización laparoscópica es un método seguro, eficaz y relativamente sencillo, y es considerado de primera elección frente a la vía abierta cuando se indica tratamiento quirúrgico salvo indicaciones concretas de cirugía abierta, como los casos en los que existe una complicación de la herida quirúrgica o linfoceles pequeños en íntima relación con estructuras vitales para el injerto renal

El caso clínico que se presenta fue tratado mediante marsupialización laparoscópica, atendiendo al tamaño de la colección; los resultados quirúrgicos fueron buenos.

V-5 EXENTERACIÓN LAPAROSCÓPICA DEL APARATO URINARIO

Cristóbal Moreno Alarcón^a, Guillermo Gómez Gómez^a, Pedro López Cubillana^a, Pedro A. López González^a, Edgar H. Olarte Barragán^a, Cindy P. Pinzón Navarrete^a, Pablo F. Gutiérrez Gutiérrez^a, Harold L. Martínez Peralta^a, Joaquín Pérez Calvo^b.

a) Servicio de Urología. Hospital Universitario Virgen de la Arrixaca. El Palmar.

b) Servicio de Urología. Hospital Comarcal del Noroeste. Caravaca de la Cruz.

CASO CLÍNICO: Paciente varón de 45 años con antecedentes de nefropatía crónica por pielonefritis (Creat . 2-3 mg/dL) y cistolitotomía suprapúbica cuatro años antes. Un año antes se realiza RTU de tumor vesical no acudiendo a revisión en un año hasta que presenta uropatía obstructiva bilateral y sepsis. Es evaluado radiológica y endoscópicamente, encontrando dilatación de ambos tractos urinarios superiores con imágenes compatibles con tumores uroteliales en su interior y en vejiga, con sospecha de infiltración adyacente en todas las localizaciones, así como implantes tumorales en uretra. Por vía laparoscópica es intervenido con la siguiente secuencia: cistoprostatoureterectomía-nefroureterectomía izquierda-nefroureterectomía derecha, extirpando en bloque la pieza a través de una pequeña laparotomía infraumbilical. El tiempo operatorio fue de 540 minutos. En la evolución posoperatoria precoz solo destacar una colección en fosa renal derecha que fue drenada de forma percutánea. Mala evolución posterior por metástasis hepáticas y recidiva linfática retroperitoneal que provocó exitus dos años después.

PÓSTER

P-1 DIVERTÍCULOS CONGÉNITOS DE LA URETRA PENEANA EN LA INFANCIA

Dres. Fernandez Ibieta, M., Guirao Piñera, M.J., Nortes Cano, L. Servicio de Urología Pediátrica USP San Carlos y HUVA Arrixaca. Murcia.

Los divertículos uretrales en el hombre son raros y pueden ser congénitos, como los divertículos de la uretra prostática y los divertículos de la uretra peneana, o adquiridos, como los divertículos secundarios a estenosis uretrales, a traumatismos y los que aparecen como secuelas de la reparación de los hipospadias, de aparición, a veces tardía, sobre todo los últimos. Los divertículos congénitos de la uretra peneana son muy raros en la infancia.

La estructura histológica de los divertículos congénitos de la uretra peneana comprende todas las capas uretrales, a diferencia de la de los divertículos adquiridos, a los que falta generalmente la capa muscular y que incluyen, en el caso de los secundarios a cirugía del hipospadias, estructuras fibróticas intersticiales. Por otra parte, los divertículos congénitos de la uretra peneana, son frecuentemente obstructivos por la presencia en el extremo distal de ellos, de un labio que impide el flujo normal urinario, a diferencia de los secundarios a cirugía uretral en los que el proceso obstructivo es la restricción al flujo que se produce como consecuencia de la estenosis cicatricial lineal.

De la misma manera, la estructura histológica del divertículo congénito de la uretra peneana no incluye la hipodisplasia que se presenta en el caso de los hipospadias ni la presencia de tejidos extraños, de inclusión quirúrgica, como el tejido conectivo del dartos.

La megauretra primaria, que no es obstructiva, es fácilmente diferenciada de estos procesos.

Presentamos nuestra casuística de 14 casos, en 30 años, (1980-2010), de divertículos congénitos de la uretra peneana cuya corrección, a diferencia de los divertículos secundarios, conlleva a la normalización de la imagen uretrográfica y del flujo miccional sin las complicaciones que se pueden presentar en estos.

P-2 “VEJIGA HIPERACTIVA REBELDE A TRATAMIENTO CONSERVADOR; ¿ES EFICAZ LA NEUROMODULACIÓN? INDICACIONES, EVIDENCIA Y TÉCNICA“

Izquierdo Morejón, E., Romero Hoyuela A., Montoya Chinchilla, R., Cano García, C., Hidalgo Agulló, G., Reina Alcaina, L., Carrillo George, Carlos, Pietricicà, B.N., Rosino Sánchez, A., Fernández Aparicio, T., Hita Villaplana, G., Miñana López, B.

Servicio de Urología. Hospital General Universitario Morales Meseguer. Murcia.

INTRODUCCIÓN: La urgencia miccional con o sin incontinencia es una situación clínica derivada fundamentalmente de patología vesical o prostática tratada con anticolinérgicos o cirugía, que empeora la calidad de vida de nuestros pacientes, más frecuentemente femeninos pero también en los varones. Una vez descartada causa orgánica tratable desde el punto de vista médico o quirúrgico, o en el caso de persistir la clínica miccional o demostrar urodinámicamente hiperactividad detrusoriana, pese a tratamiento médico, las guías de práctica clínica proponen la neuromodulación de raíces sacras (NMRS), previo al tratamiento quirúrgico.

INDICACIONES: las indicaciones de la NMRS, podríamos dividir las en absolutas y relativas.

La incontinencia-urgencia (IUU), sd. Frecuencia-urgencia (SFU) y la retención urinaria no obstructiva (disfunción de vaciado; DV). Otras relativas en entidades clínicas como el sd dolor vesical/cistitis intersticial, sd. Tracto urinario inferior neurogénico y la incontinencia fecal. La mejoría ocurre entre el 65-80% (si consideramos mejoría total o mayor del 50% de su situación previa).

En IUU, el trabajo de Schmidt RA, et al 1999 (JUrol) y en 2007 Van Kerrebroek (JUrol) y Sutherland SE., mejora los escapes/uso de absorbentes en 75-80%

En SFU, Haussona MM, et al (JUrol, 2000) mejora los parámetros urodinámicos y la urgencia, en 2011 Vaarala MH (Scand J Urol Nephrol, 2011) mejora significativamente los parámetros urodinámicos

En DV, Vaarala MH (Scand J Urol Nephrol, 2011) mejora significativamente el nº de cateterismos día.

La edad mayor de 55 años, el tiempo de evolución de la enfermedad y la base neurológica podrían ser factores pronóstico para no mejorar suficiente.

TÉCNICA: fase de prueba y colocación de generador definitivo

- referencias anatómicas clínicas y radiológicas sacro pelvianas
- identificación de S3 y prueba de estimulación (sensitivo-motora) con generador en diferentes polos, creando un campo eléctrico, que será mejor cuanto más cercanos estén los electrodos

-colocación de electrodos y conexión a generador temporal durante 14 días; ajuste de parámetros eléctricos (frecuencia, intensidad)

-implante de generador definitivo

CONCLUSIONES: la NMRS es una técnica que se puede realizar de forma ambulatoria, con anestesia local y con buenos resultados en indicaciones muy concretas, consiguiendo una mejora en la calidad de vida, al modular, según las teorías actuales, en vía aferente y eferente de control de vesical.

P-3 ANÁLISIS Y RESULTADOS DEL USO DE TOXINA BOTULÍNICA INTRAVESICAL

Felipe Gutiérrez, Félix Escudero, Jesús Tornero, Cristóbal Moreno, Edgar Umberto Olarte, Cindy Paola Pinzón, Guillermo Gómez.

Servicio de Urología. Hospital Universitario Virgen de la Arrixaca

Revisamos los pacientes con diagnóstico de inestabilidad vesical de cualquier origen sometidos a inyección de toxina botulínica intravesical.

Presentamos los datos obtenidos de los pacientes sometidos a inyección de toxina botulínica en el servicio de urología entre los años 2010-2012.

ANALIZAMOS: etiología de la inestabilidad/hiperreflexia. Dosis de toxina, efectos adversos, protocolo de inyección. Resultados inmediatos con flujometría a las 2 semanas y residuo postmiccional, resultados a los 2 meses con estudio urodinámico y tiempo desde la inyección hasta la reaparición de los síntomas, uso concomitante de medicación anticolinérgica y tiempo hasta la reinyección.

P-4 RELACIÓN ENTRE NIVELES DE CREATININA Y CÓLICO NEFRÍTICO EXPULSIVO EN COHORTE DE PACIENTES INGRESADOS EN UNIDAD DE CORTA ESTANCIA

Rodríguez Pérez Reverte, F; Oliva Navarro, J; Hernández Molina, A; Rosa Salazar, V; Hernández Contreras, M; García Méndez, M; Gómez Gómez, G; García Pérez, B.*

*Unidad corta estancia. Servicio de Medicina Interna. * Servicio de Urología. Hospital Virgen de la Arrixaca.*

MATERIAL Y MÉTODOS: Estudio de 734 pacientes ingresados en nuestro servicio.

Se recogieron a su ingreso los niveles de creatinina en sangre periférica (mg/dl) así como si el cálculo fue expulsivo o no durante dicho ingreso. Se aplicó un test de Anova para estudiar esta relación.

OBJETIVO: Establecer la relación entre los niveles de creatinina en sangre periférica con la posibilidad de expulsión del cálculo renal.

CONCLUSIONES: La existencia de cólico expulsivo no influye en el nivel de creatinina.

P-5 RELACIÓN ENTRE NIVELES DE CREATININA Y LA PRESENCIA DE HIDRONEFROSIS EN COHORTE DE PACIENTES INGRESADOS EN UNIDAD DE CORTA ESTANCIA

Oliva Navarro, J; Rodríguez Pérez Reverte, F; Hernández Molina, A; Rosa Salazar, V; Hernández Contreras, M; García Méndez, M; Gómez Gómez, G; García Pérez, B.*

*Unidad corta estancia. Servicio de Medicina Interna, *Servicio de Urología, Hospital Virgen de la Arrixaca.*

MATERIAL Y MÉTODOS: Estudio de 734 pacientes ingresados en nuestro servicio.

Se recogieron a su ingreso los niveles de creatinina en sangre periférica (mg/dl) así como la presencia de hidronefrosis y el grado de la misma, de ninguno a grado II. Se excluyeron pacientes de grado III y IV porque no cumplían los criterios de inclusión e ingreso. Se realizó test de ANOVA para establecer la relación entre estas variables.

OBJETIVO: Establecer la relación entre los niveles de creatinina en sangre periférica con el grado de hidronefrosis.

CONCLUSIONES: El test ANOVA permite aceptar que existen diferencias en los valores medios de creatinina según haya hidronefrosis o no.

P-6 RELACIÓN ENTRE NIVELES DE CREATININA Y DE LEUCOCITOS EN COHORTE DE PACIENTES INGRESADOS EN UNIDAD DE CORTA ESTANCIA

Rodríguez Pérez Reverte, F; Oliva Navarro, J; Hernández Molina, A; Rosa Salazar, V; Hernández Contreras, M; García Méndez, M; Gómez Gómez, G*; García Pérez, B.

Unidad corta estancia. Servicio de Medicina Interna. *Servicio de Urología. Hospital Virgen de la Arrixaca.

MATERIAL Y MÉTODOS: Estudio de 734 pacientes ingresados en nuestro servicio.

Se recogieron a su ingreso los niveles de creatinina en sangre periférica (mg/dl) así como los niveles de leucocitos

OBJETIVO: Establecer la relación entre los niveles de creatinina en sangre periférica y las cifras de leucocitos.

CONCLUSIONES: Al aplicar el test Chi cuadrado de Pearson sobre la independencia de ambas variables se obtiene un p-valor= 0,001. En consecuencia se admite que existe asociación, es decir a más creatinina más leucocitos. Para el planteamiento sobre si tienen en promedio el mismo número de leucocitos los pacientes con diferente nivel de creatinina se obtuvo una p-valor = 0,007 << 0,05. por tanto se rechaza la hipótesis de igualdad y se acepta que son diferentes los promedios de leucocitos.

P-7 GRAN LITIASIS ÚRICA RENAL TRATADA MEDIANTE RIRS. UN CONCEPTO EN EVOLUCIÓN

Sala LG, Cao Avellaneda E, , Rodríguez Tardido A, Montes Díaz MJ, Jiménez Penick FJ, Hita Rosino E, Cachay Ayala ME, García Espona C, Moreno Avilés J.

Servicio de Urología. Hospital General Universitario Santa Lucía. Cartagena.

Desde la llegada de la litotricia intrarrenal retrógrada, más conocida como RIRS, el concepto en el tratamiento de la litiasis renal ha tenido una importante evolución.

Las guías de la EAU en urolitiasis, introducen al RIRS como alternativa de tratamiento en litiasis renal de gran tamaño resistente a ESWL. Pero el rol de la PNL en el manejo de las litiasis renal mayor de 2 cm ha sido fundamental, y está plenamente indicada como terapia de primer nivel ante la presencia de gran masa litiásica renal.

La RIRS ha nacido con indicaciones precisas, demostrando aceptable efectividad en cálculos renales de hasta 2 cm, siendo limitada la experiencia en los de mayor tamaño.

Presentamos nuestro caso de litiasis renal de ácido úrico de gran tamaño, tratada exitosamente con RIRS como monoterapia.

P-8 HIPERALDOSTERONISMO SECUNDARIO A UN QUISTE RENAL

Velilla Asurmendi, P; Oñate Celdrán, J; Sánchez Rodríguez, C; García Escudero, D; Sempere Gutiérrez, A; Rico Galiano, JL; Andreu García, A; Jiménez López, JM; Morga Egea, JP; Valdevira Nadal, P; Fontana Compiano, LÓ; Servicio de Urología. Hospital General Universitario Reina Sofía. Murcia.

Varón de 20 años remitido por hiperaldosteronismo y quiste renal simple derecho

A.P.: HTA.

E.A.: Remitido a consultas de Urología tras encontrarse QRS de 10 centímetros en riñón derecho en Ecografía de abdomen. Analítica: Hiperaldosteronismo con elevación de la renina.

E. COMPLEMENTARIAS:

1. A. sangre:
 - a. Aldosterona basal 422 pg/ml (normal: 7-150)
 - b. Actividad renina 18.40 ng/ml/h (normal: 0.8-2.1)
2. Eco de abdomen: Quiste sinusal en riñón derecho que comprime a la pelvis y dilata vías altas
3. UroTC: Gran quiste córtico-sinusal en tercios medio e inferior derecho de 9.3 x 6.9 x 9 cm (APxTxL), que condiciona compresión de cálices derechos (discretamente dilatados).
4. RM de abdomen con contraste: normal.
5. Gammagrafía renal con Tc99: captación RD 48% (heterogénea, con área de hipocaptación en pelvis).

INTERVENCIÓN: Quistectomía renal derecha laparoscópica Informe AP: Quiste simple renal. Postoperatorio sin incidentes.

EVOLUCIÓN: Es revisado en consultas externas de Urología y Nefrología. Aldosterona 20 (normal). Actividad de renina 13.20 (ligeramente elevada). Se suspende tratamiento antihipertensivo, pese a lo que mantiene cifras tensionales en el límite alto de la normalidad.

Conclusión: El hiperaldosteronismo secundario es una patología infrecuente, pero que se debe descartar en un paciente joven que debuta con HTA. Una vez tratada la causa, en este caso el quiste renal derecho, se resolvió el hiperaldosteronismo y desapareció la hipertensión arterial.

P-9 TUMOR TESTICULAR GIGANTE. A PROPÓSITO DE UN CASO

C. Sánchez Rodríguez, J. Oñate Celdrán, G. Ruíz Merino , P. Velilla Asurmendi, D. García Escudero, A. Sempere Gutiérrez, A. Andreu García, J. P. Morga Egea, P. Valdelvira Nadal, J. M. Jiménez López, J. L. Rico Galiano, L. Ó. Fontana Compiano.*

Servicio de Urología. Hospital General Universitario Reina Sofía. Murcia.

INTRODUCCIÓN: los tumores testiculares raramente se presentan en estadios avanzados. Presentamos un caso atípico de un tumor testicular avanzado de gran tamaño con metástasis a distancia.

MATERIAL Y MÉTODOS: paciente de 29 años que acude a Urgencias por presentar síndrome constitucional con pérdida de 8 kg en los últimos 2 meses. Desde hace 5 meses aumento progresivo de testículo izquierdo. A la exploración física se aprecia teste izquierdo de gran tamaño y masa hipogástrica no dolorosa a la palpación. Realizamos analítica sanguínea destacando una creatinina de 2,4. Solicitamos ecografía y TC abdominal observándose gran masa testicular izquierda sugestiva de proceso neoplásico, hidronefrosis grado II-III bilateral, metástasis ganglionares con gran masa pélvica y conglomerados adenopáticos en cadena iliaca homolateral, retroperitoneales, mesentéricas y retrocraurales. Marcadores tumorales: LDH 3250, BHCG 2825, AFP 399.

RESULTADOS: el paciente es intervenido en menos de 24 horas realizándose orquiectomía izquierda (1,8 kg) y nefrostomía bilateral por imposibilidad para pasar catéter doble j. En el tercer día postoperatorio es enviado a Oncología para tratamiento quimioterápico (12 meses). La anatomía patológica describe un tumor de células germinales no seminomatoso con ganglios linfáticos positivos y márgenes libres (pT3 N1). Tras mala evolución con quimioterapia el paciente es presentado para cirugía de rescate.

CONCLUSIÓN: Con las técnicas diagnósticas actuales es muy infrecuente encontrar un tumor testicular avanzado como el descrito.

El tratamiento se basa en la orquiectomía y posterior quimioterapia. En los casos en los que esto sea insuficiente se realizará cirugía de rescate.

P-10 SÍNDROME DE VON HIPPEL LINDAU (SVHL). DIAGNÓSTICO Y TRATAMIENTO

C. Sánchez Rodríguez, J. Oñate Celdrán, G. Ruíz Merino , P. Velilla Asurmendi, D. García Escudero, A. Sempere Gutiérrez, A. Andreu García, J. P. Morga Egea, P. Valdelvira Nadal, J. M. Jiménez López, J. L. Rico Galiano, L. Ó. Fontana Compiano.*

Servicio de Urología. Hospital General Universitario Reina Sofía. Murcia.

INTRODUCCIÓN: el SVHL es una enfermedad AD formadora de tumores vasculares malignos y benignos. Tiene una incidencia de 1/36000 nacidos vivos. Lo debemos sospechar ante tumores renales bilaterales y multifocales de aparición temprana. Presentamos un caso atípico por su forma de aparición agresiva y tardía.

MATERIAL Y MÉTODOS: mujer de 48 años estudiada ambulatoriamente por presentar dolor inespecífico en hemitórax, sin ninguna otra sintomatología acompañante. EF sin hallazgos. Entre sus antecedentes personales destaca la nacionalidad marroquí, ser diabética y haber sido colecistectomizada. Como antecedentes familiares reseñar que tuvo 6 hijos, uno de ellos fallecido en su país de origen por neoplasia intracraneal. Se realiza ECO abdominal que informa de masas sólidas renales bilaterales de mayor ecogenicidad que el resto del parénquima, y de quistes pancreáticos en cabeza y cola. En TC con contraste se aprecia lesiones sólidas renales hipercaptantes y lesiones quísticas pancreáticas, no consiguiendo concretar su naturaleza a pesar de realizar RMN (se aprecia hemangioma óseo en L3). Se decide ingreso para cirugía programa.

RESULTADOS: realizamos nefrectomía radical bilateral y exploración pancreática, incluyendo a la paciente en programa de diálisis a la espera de trasplante renal. La AP describe 3 carcinomas renales de células claras en R.I. y 2 en R.D. grado 3 de Fuhrman infiltrando focalmente cápsula sin rebasarla. Durante el ingreso se realiza estudio genético de la paciente y de sus 5 hijos confirmando el diagnóstico de SVHL. IC a oftalmología descartando la presencia de hemangioblastomas capilares.

CONCLUSIÓN: El diagnóstico definitivo de síndrome de VHL es genético siendo necesario estudiar a familiares de primer grado y realizar un asesoramiento reproductivo.

El pronóstico en este síndrome está marcado por el tumor renal.

El tratamiento del tumor renal en el VHL depende del tamaño del tumor: si es menor de 3 cm se observa mediante técnicas de imagen; si es mayor de 3 cm se realiza cirugía conservadora de nefronas.

El seguimiento dependerá de un equipo multidisciplinar.

P-11 CARCINOMA PLASMOCITOIDE DE VEJIGA: UNA VARIANTE AGRESIVA DEL CARCINOMA DE CÉLULAS TRANSICIONALES

J. Oñate Celdrán, C. Sánchez Rodríguez, P. Velilla Asurmendi, D. García Escudero, A. Sempere Gutiérrez, A. Andreu García, L. Ó. Fontana Compiano.
Servicio de Urología. Hospital General Universitario Reina Sofía. Murcia.

INTRODUCCIÓN: el carcinoma plasmocitoide de vejiga es una variante reconocida por la WHO, muy infrecuente y agresiva, del carcinoma de células transicionales. Se caracteriza por la presencia de células similares a las plasmáticas. Suele presentarse con estadios altos y metástasis ganglionares linfáticas.

PACIENTE: varón de 80 años, con antecedente de neoplasia vesical superficial (T1 G1) tratada con RTU en 2010, sin evidencia de recidiva, que presenta episodio de hematuria macroscópica, monosintomática, con coágulos. Se realiza cistoscopia que evidencia área sobreelevada de aspecto sospechoso. En Mayo de 2012 se realiza RTU de la lesión, con resultado anatomopatológico de tumor plasmocitoide estadio T1. En estudio de extensión con TC torácico y abdomino – pélvico no se objetivan nódulos pulmonares, adenopatías macroscópicas, ni afectación a distancia. Se discute el caso en Comité Urooncológico y se decide cistectomía radical con ureteroileostomía cutánea y linfadenectomía ampliada bilateral, que se realiza en Julio de 2012. La anatomía patológica informa de neoplasia transicional de alto grado, variante plasmocitoide, que infiltra muscular propia así como metástasis en ganglionar bilateral.

Se remite al paciente al Servicio de Oncología que decide no administrar quimioterapia adyuvante.

En el momento actual el paciente sigue revisiones en consulta de Urología sin presentar signos de recidiva local, ni a distancia.

CONCLUSIÓN: el tumor plasmocitoide de vejiga es una rara variante del carcinoma de células transicionales. Se trata de una neoplasia de comportamiento agresivo. Es frecuente su presentación como neoplasia de alto grado, con metástasis ganglionares, siendo alta la prevalencia de diseminación peritoneal en el momento del diagnóstico. Dada su escasa incidencia el tratamiento de elección no está bien establecido. La cirugía radical parece ser la mejor opción. El beneficio de la adyuvancia con quimioterapia está discutido.

P-12 ENDOMETRIOSIS VESICAL. A PROPÓSITO DE UN CASO CLÍNICO INFRECLENTE

Reina-Alcaina Leandro, Rosino-Sánchez Antonio, Montoya-Chinchilla Raúl, Cano-García María del Carmen, Hidalgo-Agulló Guillermo, Carrillo-George Carlos, Pietricica Bogdan, Izquierdo-Morejón Emilio, Romero-Hoyuela Antonio, Hita-Villaplana Gregorio, Fernández-Aparicio Tomás, Miñana-López Bernardino.
Servicio Urología, Hospital Morales Meseguer

INTRODUCCIÓN: La endometriosis es una enfermedad ginecológica muy frecuente en la que el tejido endometrial aparece fuera de la cavidad uterina. En raras ocasiones la endometriosis afecta al tracto urinario (1%), siendo la vejiga el órgano más frecuentemente afectado, seguido del uréter.

Se describen dos tipos de endometriosis vesical, una forma primaria, en mujeres sin cirugía ginecológica previa, y una forma secundaria, en mujeres con cirugía pélvica, básicamente cesárea, en el 50% de casos

OBJETIVO: Proponemos un caso de endometriosis vesical.

MATERIAL Y MÉTODOS: Hemos revisado la historia clínica de la paciente, sus imágenes realizadas y la anatomía patológica. Adjuntamos en el trabajo dichas imágenes.

Describimos un caso de una Mujer de 30 años sin antecedentes de interés que en 2006 comienza con clínica irritativa y un episodio de hematuria autolimitado. Se sospecha endometriosis vesical debido a la clínica de disuria asociada a la menstruación.

Ante la sospecha de lesión vesical se decide estudio por imagen.

Se realiza Resonancia Magnética de pelvis (03/04/2006) que habla de lesión parietal en techo vesical sin semiología claramente específica. Mide 25-10-30mm, de forma fusiforme.

Se realiza RTU vesical La paciente seguidamente pasa a control por Ginecología.

Se realiza control periódico, apreciando en una ecografía un posible recidiva que se confirma con RM por lo que se realiza nueva RTU vesical en 2008. Tras dicha recidiva, el servicio de ginecología pautó tratamiento con análogos de LHRH durante 6 meses, estando sin recidiva hasta la fecha.

RESULTADO: Se confirma diagnóstico de endometriosis vesical por Anatomía Patológica

En la actualidad continuamos con control ecográfico para detectar una nueva recidiva.

CONCLUSIÓN: Sospechar endometriosis vesical en mujeres jóvenes con clínica de disuria coincidiendo con menstruación.

Valorar la alta tasa de recidiva de esta enfermedad si no se asocia tratamiento hormonal a la RTU.

P-13 NECROSIS URETRAL COMO PRESENTACIÓN DE UN CASO DE GANGRENA DE FOURNIER

*Edgar H. Olarte, Felipe Gutiérrez, Jesús I. Tornero, Guillermo Gómez.
Servicio de Urología. Hospital Universitario Virgen de la Arrixaca. Murcia.*

INTRODUCCIÓN: La gangrena de Fournier es una fascitis necrotizante de etiología infecciosa, que afecta a la piel y al tejido celular subcutáneo, de comienzo súbito y diseminación rápidamente progresiva. Se origina en escroto, pene o perine y se extiende con cierta frecuencia a pared abdominal anterior. El proceso afecta generalmente a pacientes de edad avanzada con trastornos sistémicos subyacentes. La mortalidad generada por la gangrena de Fournier, que alcanza el 80%, pone de manifiesto la naturaleza especialmente agresiva del proceso.

MATERIALES Y MÉTODOS: Presentamos el caso clínico de un paciente de 81 años con antecedente de DM tipo 2 portador de sonda vesical permanente por vejiga neurógena que consulta por lesión mal oliente en pene, asociado a astenia, adinamia e hiporexia. Al examen físico se observa gran necrosis de la piel de pene ventral con edema escrotal importante con eritema y áreas de necrosis. Se diagnostica de gangrena de Fournier y se decide intervención quirúrgica urgente realizando una amputación de pene. Evolución desfavorable ingresando en UCI y posteriormente fallece.

DISCUSIÓN: La Gangrena de Fournier en la mayoría de los casos se presenta como emergencia quirúrgica, por lo que el tratamiento médico debe ser instaurado de inmediato a fin de mantener la estabilización hemodinámica del paciente, aplicación intravenosa de antibióticos de amplio espectro, manejo de enfermedades subyacentes (1) y simultáneamente realizarse la remoción extensa de los tejidos desvitalizados (2). Uno de los aspectos más destacables de la gangrena de Fournier es su elevada mortalidad (3) llegando a superar el 80% en algunas series.

CONCLUSIÓN: La gangrena de Fournier es un proceso infeccioso necrotizante perineogenital, habitualmente poli-microbiano, originado por microorganismos aeróbicos y anaeróbicos.

El desbridamiento quirúrgico inmediato y agresivo del área necrótica, es imprescindible para lograr la curación de la gangrena de Fournier. La cirugía debe acompañarse de tratamiento antibiótico intravenoso de amplio espectro, así como de las medidas de soporte adecuadas, que varían en función del estado y las complicaciones particulares de cada paciente.

La tasa de mortalidad de la gangrena de Fournier sigue siendo elevada, y similar a la registrada en las series más antiguas.

1. EKE, N.: "Fournier's gangrene: a review of 1726 cases". Br. J. Surg., 87: 1596, 2000.
2. Morpurgo E, Galandiuk S. Fournier's gangrene. Surg Clin North Am 2002; 82: 1213-3. [LAUCKS, S.S. II.: "Fournier's gangrene". Surg. Clin. North Am., 74: 1339, 1994.

P-14 LEIOMIOMA VESICAL. UN CASO CLÍNICO POCO FRECUENTE

*Reina-Alcaina Leandro, Montoya-Chinchilla Raúl, Cano-García María del Carmen, Hidalgo-Agulló Guillermo, Carrillo-George Carlos, Rosino-Sánchez Antonio, Pietricica Bogdan, Izquierdo-Morejón Emilio, Romero-Hoyuela Antonio, Hita-Villaplana Gregorio, Fernández Aparicio Tomás, Miñana-López Bernardino.
Servicio Urología, Hospital Morales Meseguer*

OBJETIVO: Exponer un caso de leiomioma vesical, el cual es muy poco frecuente.

INTRODUCCIÓN: El leiomioma vesical es un tumor de origen mesenquimatoso y muy raro. Son pocos los casos presentados en la literatura.

La mayoría se diagnostican de manera casual tras el informe de Anatomía Patológica.

MATERIAL Y MÉTODOS: Hemos revisado la historia clínica de la paciente, sus imágenes realizadas y la anatomía patológica.

Describimos un caso de una mujer de 58 años de edad con antecedente previo de tumor carcinoide rectal, sin clínica asociada.

Durante los controles de imagen del tumor carcinoide rectal se detecta de manera incidental una masa posterolateral derecha de suelo de vejiga.

Se decide realizar una Resonancia Magnética de pelvis con contraste en la que se detecta una lesión redondeada, con unos márgenes bien definidos anterior e inferior a la pared lateral derecha de la vejiga con la que se relaciona íntimamente protruyendo en su interior, con unos diámetros máximos aproximados de 3,8 x 3,3 x 3,7 cm (TxAPxCC).

Se decide realizar RTU vesical.

RESULTADO: Durante la RTU vesical se detecta una lesión submucosa vesical de aspecto sólido.

El estudio inmunohistoquímico de Anatomía Patológica muestra positividad para Actina, concluyendo junto con el análisis morfológico celular de la muestra con el diagnóstico de leiomioma vesical.

CONCLUSIÓN: Tras el descubrimiento, estudio y tratamiento de un defecto de repleción vesical se han de considerar todas las opciones anatomopatológicas.

P-15 METÁSTASIS POCO HABITUAL DEL CARCINOMA FOLICULAR DE TIROIDES

J. Oñate Celdrán, C. Sánchez Rodríguez, P. Velilla Asurmendi, D. García Escudero, A. Sempere Gutiérrez, A. Andreu García, L. Ó. Fontana Compiano.

Servicio de Urología. Hospital General Universitario Reina Sofía. Murcia.

INTRODUCCIÓN: el carcinoma de tiroides, tanto en su variedad papilar como folicular, es una de las neoplasias con mejor pronóstico. La supervivencia a los cinco años está en torno al 95%. Las metástasis a distancia son poco habituales (10 – 15%). La localización más frecuente de las metástasis es el pulmón (65 – 70%) y el hueso. Otras localizaciones como cerebro, hígado y piel son menos frecuentes (2 – 7%). El hallazgo de metástasis en otras localizaciones es excepcional.

PACIENTE: mujer de 75 años intervenida en Noviembre de 2011 de tiroidectomía total con vaciamiento ganglionar central y yugular izquierdo, con una anatomía patológica (AP) de carcinoma folicular pobremente diferenciado con invasión capsular y venosa. Linfadenectomía sin evidencia de tumor.

Remitida a nuestra consulta en Agosto de 2012 por dolor en flanco derecho irradiado a región lumbar ipsilateral, acompañado de astenia, anorexia y pérdida de 4 Kg de peso de 4 meses de evolución. En estudio de extensión con TC se objetivan nódulos pulmonares y bloques adenopáticos mediastínicos y laterocervicales inferiores derechos, indicativos de metástasis así como imagen de 10x93 mm en glándula suprarrenal derecha.

Se realiza PAAF de lesiones cervicales y suprarrenal derecha con resultado de metástasis de carcinoma tiroideo (tiroglobulina positivo).

En Comité Urooncológico, dada la avanzada edad de la paciente y su mal estado general, se decide desestimar cirugía radical. Se remite a la paciente al Servicio de Oncología para valoración de tratamiento quimioterápico.

CONCLUSIONES: las metástasis a distancia del carcinoma de células tiroideas son infrecuentes. Se localizan fundamentalmente en pulmón y hueso. Existen variantes indiferenciadas que presentan un comportamiento especialmente agresivo, pudiendo metastatizar en lugares poco habituales.

Relación de comunicaciones de Cristóbal Moreno Alarcón, M.I.R. de 5º año del Hospital Virgen de la Arrixaca para las Jornadas de la Asociación Murciana de Urología del 2012:

P-16 CONDROSARCOMA RENAL PRIMARIO GIGANTE EN PACIENTE AÑOSA

Cristóbal Moreno Alarcón, Pablo Martínez Pertusa, Edgar H. Olarte Barragán, Cindy P. Pinzón Navarrete, Pablo F. Gutiérrez Gutiérrez, Harold L. Martínez Peralta, Guillermo Gómez Gómez.

Servicio de Urología. Hospital Universitario Virgen de la Arrixaca. Murcia.

CASO CLÍNICO: Mujer de 87 años con hipertensión arterial y diabetes mellitus sin cirugías abdominales previas que debido a un cuadro de astenia y anemia es diagnosticada de una masa de masa de 18 cm de diámetro dependiente de riñón izquierdo calcificada que rodea el pedículo del bazo. Dada la necesidad en varias ocasiones de transfusión de hemoderivados se decide la realización de nefrectomía y esplenectomía en bloque, siendo su estudio anatomopatológico compatible con condrosarcoma y sus márgenes negativos para tumor. Tras dos años de seguimiento la paciente permanece viva y asintomática.

P-17 TUMOR TESTICULAR QUEMADO: SÍNDROME BURN OUT

G. Hidalgo Agulló, R. Montoya Chinchilla, M.C Cano Garcia, L. Reina Alcaina, C. Carrillo George, B. Miñana López, T. Fernandez Aparicio, G. Hita Villaplana, A. Rosino Sánchez, A. Romero Hoyuela, E. Izquierdo Morejón, B. N. Pietricica.

Servicio de Urología. Hospital Universitario José María Morales Meseguer

INTRODUCCIÓN: Presentamos el caso de un paciente de 39 años diagnosticado de tumor germinal con metástasis, con anatomía patológica de orquiectomía, de fibrosis, etiquetándose de síndrome de Burn Out.

MATERIAL Y METODO: Paciente diagnosticado de forma casual mediante TC de voluminosa masa retrocava, con metástasis pulmonares (en suelta de globos), hepáticas y ganglionares. Se sospecha coriocarcinoma extragonadal por las altas concentraciones de AFP y bHCG. Presenta una exploración testicular anodina pero en ECO se objetiva lesión parenquimatosa hipoecoica de morfología irregular y bordes bien definidos con un tamaño de 8x7x2 mm y vascularización similar al resto de parénquima, de localización periférica y anterior en testículo derecho por lo que se decide orquiectomía radical derecha siendo el resultado anatomopatológico de fibrosis. Posteriormente se realiza punción BAG de la masa retrocava, con anatomía patológica compatible con tumor germinal con áreas de coriocarcinoma.

RESULTADOS: El paciente ante el diagnóstico realizado recibe 4 ciclos de quimioterapia (BEP) con respuesta radiológica a todos los niveles. Después del tercer ciclo se observa aumento de bHCG (1390) y AFP, que nunca llegaron a normalizarse. Posteriormente en TC de reevaluación se objetiva progresión de la enfermedad con datos analíticos de mal pronóstico como trombopenia, neutropenia, e insuficiencia renal aguda. Actualmente a la espera de trasplante autólogo en tándem.

CONCLUSIONES: El síndrome de Burn Out es una entidad conocida dentro de la literatura urológica. Existen revisiones actuales que indican que el tumor retroperitoneal primario es una patología muy infrecuente, casi inexistente, por lo que el descubrimiento de una masa a este nivel, debe hacer sospechar de una metástasis de un tumor gonadal, siendo indispensable la realización de una buena exploración y una ECO de escroto. La presencia de cicatrices y de cuerpos hematofílicos indican necrosis de tumores de células germinales preexistentes.

P-18 DUPLICIDAD URETRAL 2A-A

Montoya-Chinchilla Raúl, Hidalgo-Agulló Guillermo, Romero-Hoyuela Antonio, Rosino-Sánchez Antonio, Cano-García María del Carmen, Reina-Alcaina Leandro, Carrillo-George Carlos, Pietricica Bogdan, Izquierdo-Morejón Emilio, Fernández-Aparicio Tomás, Hita-Villaplana Gregorio, Miñana-López Bernardino.

Servicio Urología, Hospital Morales Meseguer.

RESUMEN: La duplicidad uretral es una enfermedad poco frecuente habiendo sido descritos unos 200 casos en todo el mundo. Hay varios subtipos de duplicidad uretral siendo el más frecuente el subtipo 2A-Y. Presentamos un caso de duplicidad uretral tipo 2A-2, poco relatado en la bibliografía actual, diagnosticado como hallazgo casual durante una cirugía endoscópica urológica. La clínica que supone esta malformación congénita es dependiente del subtipo que se padezca, pudiendo presentarse como totalmente asintomático o como parte de una compleja malformación caudal.

P-19 CASO CLÍNICO: ASOCIACIÓN ENTRE INFARTO RENAL Y PIELONEFRITIS AGUDA EN MUJER JOVEN

M^a Carmen Cano García, Tomás Fernández Aparicio, Raúl Montoya Chinchilla, Guillermo Hidalgo Agulló, Leandro Reina Alcaina, Carlos Carrillo George, Bogdan Pietricica, Emilio Izquierdo Morejón, Antonio Rosino Sánchez, Antonio Romero Hoyuela, Gregorio Hita Villaplana, Bernardino Miñana López.

Servicio de Urología. Hospital General Universitario José M^a Morales Meseguer. Murcia

INTRODUCCIÓN: El infarto renal asociado a un cuadro de pielonefritis aguda, es una patología infrecuente dentro de la Urología y difícil de diagnosticar. La causa más frecuente de éste es la presencia de trombosis o embolia de la arteria renal, manifestándose como un cuadro agudo de riesgo vital, o bien pasar desapercibida y detectarse de forma tardía.

CASO CLÍNICO: Presentamos un caso clínico de una mujer de 25 años, que consulta en urgencias por fiebre de hasta 40°C de una semana de evolución y dolor lumbar en las últimas 48 horas, acompañado de vómitos y diarrea, sin otra sintomatología. A la exploración, puñopercusión renal izquierda positiva, siendo el resto normal. Destaca una linfopenia absoluta con linfocitos activados (ya conocido en la paciente) en la analítica de sangre al ingreso y microhematuria en orina. En las pruebas complementarias realizadas de TC abdomen y ecografía, se evidencia la presencia de pielonefritis aguda complicada con aparición de infartos renales segmentarios. La paciente es tratada con antibióticos por vía intravenosa, manteniendo al alta un buen estado general.

CONCLUSIONES: Existen cuadros de dolor lumbar sordo en flanco, fiebre y microhematuria que deben formar parte del diagnóstico diferencial del infarto renal asociado o no a pielonefritis aguda. Es necesario tenerlo en cuenta a la hora del tratamiento específico y así evitar cualquier tipo de complicación.

P-20 CISTOADENOMA PROSTÁTICO. CASO CLÍNICO

Reina-Alcaina Leandro, Rosino-Sánchez Antonio, Montoya-Chinchilla Raúl, Cano-García María del Carmen, Hidalgo-Agulló Guillermo, Carrillo-George Carlos, Pietricica Bogdan, Izquierdo-Morejón Emilio, Romero-Hoyuela Antonio, Hita Villaplana Gregorio, Fernández Aparicio Tomás, Miñana López Bernardino.
Servicio Urología, Hospital Morales Meseguer

OBJETIVO: Exponer un caso clínico interesante y a la vez poco frecuente.

INTRODUCCIÓN: El cistoadenoma o quiste multilocular de la próstata es una lesión muy rara que se confunde histopatológicamente con la hiperplasia nodular benigna y debe diferenciarse de otras lesiones quísticas de la próstata como los quistes simples, los restos müllerianos, el carcinoma quístico y el cistoadenocarcinoma. La mayor parte de los pacientes descritos en la literatura muestran síntomas obstructivos.

MATERIAL Y MÉTODOS: Hemos revisado la historia clínica del paciente y su informe de Anatomía Patológica.

Presentamos un caso acerca de varón de 29 años que acude a consulta por cuadro miccional de predominio obstructivo de 2 años de evolución. Como antecedente de interés presentó una caída a horcajadas a los 16 años con leve uretrorragia asociada, por la que no acudió a ningún médico.

Ante la sospecha de estenosis de uretra se realiza cistoscopia y ecografía transrectal (ETR). En la cistoscopia estenosis relativa en uretra bulbar que permite paso de cistoscopia. Crecimiento asimétrico intravesical del lóbulo izquierdo a expensas de una masa que parece tener quistes en su interior. En la ETR se objetiva crecimiento intravesical del lóbulo izquierdo a expensas de una masa poliquística. Se propone tratamiento quirúrgico. Se realiza uretrotomía para permitir paso de instrumental. RTU de tejido que se confirma al corte poliquístico hasta ver tejido macroscópicamente sano al corte.

RESULTADO: Durante la RTU de la lesión de cuello prostático se descubre al corte una masa poliquística.

El diagnóstico de cistoadenoma se confirma por Anatomía Patológica (tiñe (+) a PSA).

Evolución: Qmax 25 ml/s; no eyaculación retrógrada tras la cirugía. Qmax >20 ml/s en los controles posteriores (seguimiento de 3 años hasta la fecha).

P-21 IMPORTANCIA DEL DIAGNÓSTICO DE IMAGEN EN EL TUMOR RENAL

G. Hidalgo Agulló A. Romero Hoyuela, R. Montoya Chinchilla, M.C Cano Garcia, L. Reina Alcaina, C. Carrillo George, B. Miñana López, T. Fernandez Aparicio, G. Hita Villaplana, A. Rosino Sánchez, E. Izquierdo Morejón, B. N. Pietricica.
Servicio de Urología. Hospital Universitario José María Morales Meseguer

INTRODUCCION: Presentamos el caso de un paciente diagnosticado de fístula arterio-venosa renal, que posteriormente y tras la revisión de TC se confirma Tumor renal.

MATERIAL Y MÉTODO: Paciente de 69 años con antecedentes de Diabetes Mellitus tipo 1 y dislipemia, intervenido de cáncer de colon 4 años atrás. Remitido a consulta por hallazgo casual en ECO de lesión en polo superior de riñón izquierdo. Desde consultas de Urología se pide Uro-TC para filiar lesión, hallándose imagen compatible con una malformación arteriovenosa.

RESULTADOS: Se repasa el caso en sesión clínica, manteniendo contacto con radiólogo. Se considera la revisión de las imágenes y tras ella, se reinforma el Uro-TC como tm de polo superior de riñón izquierdo asociado a carcinoma renal. En la actualidad en espera para nefrectomía radical izquierda.

CONCLUSIONES: Es importante saber que la aparición de fistulas arterio-venosas renales se deben en un 16% a la presencia de tumor renal. La clínica de las fistulas arteriovenosas renales es muy variada, dependiendo de la etiología, en nuestro caso, asociado a tumor renal, la hipertensión arterial y la insuficiencia cardíaca alcanzan un 60% de los casos. El gold estándar para el diagnóstico de una malformación arteriovenosa renal es el angio-TC, aunque hay casos, en los que como en nuestro paciente se asocia a tumor renal, en los que el diagnóstico por imagen es realmente complicado. El tratamiento actual de las fistulas arteriovenosas dependen de la clínica y, por supuesto de su etiología. En nuestro caso, queda claro la necesidad de nefrectomía.

P-22 ENDOFTALMITIS: UNA RARA Y DEVASTADORA COMPLICACIÓN DE LA SEPSIS URINARIA

Doñate G, Guzman P, Maluff A, Honrrubia B.
Hospital Universitario los Arcos del Mar Menor

CASO CLÍNICO: Paciente mujer de 61 años con antecedentes de Diabetes mellitus, e historia de litiasis renales de larga evolución con atrofia renal izquierda, litotricia extracorpórea en 1 ocasión y 2 intentos infructuosos de URS izquierda. Acude a urgencias por mal estado general, fiebre de 4 días de evolución y dolor en flanco izquierdo, tras el diagnóstico de uropatía obstructiva con Sepsis urinaria secundaria y derivación bilateral con Cateteres JJ ingresa en UCI para estabilización y vigilancia de cuadro. La evolución general es buena pero presenta cefaleas y disminución de visión en ambos ojos, y tras ser valorada por oftalmología se diagnostica de endoftalmitis endógena de probable origen fúngico con disminución importante de agudeza visual. Se realiza tratamiento conservador con inyecciones intravítreas de atb y antifúngicos, con evolución favorable, no precisando medidas más agresivas.

DISCUSIÓN: La endoftalmitis endógena es una complicación poco frecuente pero con graves consecuencias, que precisa un diagnóstico y tratamiento precoz para minimizar la pérdida de agudeza visual final. Se postula la posibilidad de plantear el estudio del fondo de ojo a todo paciente con sepsis urinaria y factores de riesgo asociados.

P-23 LEIOMIOSARCOMA RETROPERITONEAL CAUSA DE UROPATÍA OBSTRUCTIVA

Gutiérrez Gutiérrez PF, Moreno Alarcón C, Olarte Barragán EH, Pinzón Navarrete CP, Martínez Peralta HL, López Cubillana P, Prieto González A, López González PA, Escudero Bregante JF, Nicolás Torralba JA, Tornero Ruiz JJ, Rigabert Montiel M, Server Pastor G, Gómez Gómez, GA.

Servicio de Urología. Hospital Universitario Virgen de la Arrixaca. Murcia.

INTRODUCCIÓN: Los tumores primarios del retroperitoneo son un grupo infrecuente de neoplasias. Los sarcomas representan alrededor del 0.7% de los cánceres en adultos. Entre el 15 y el 20% son retroperitoneales. Los más frecuentes son el fibrosarcoma y el liposarcoma. Una parte de los leiomiomas se localiza en el aparato genital femenino y dentro de las localizaciones extragenitales se encuentra el retroperitoneo, la pared del tubo digestivo, y el tejido subcutáneo.

CASO CLÍNICO: Mujer de 48 años que ingresa por fiebre, malestar general, astenia, adinamia y deterioro del estado de conciencia. AP: Familiares Madre Ca de Mama. Miomatosis uterina se realiza el 03-03-05 miomectomía múltiple. (Anatomía patológica: fibroleiomioma activo mitóticamente y fibroleiomiomas convencionales).

Ecografía del 04-10-05 Mioma intramural hipervascularizado. Pelvis sin hallazgos significativos; 04-11-2005 Cirugía General realiza Histerectomía Abdominal Total (Anatomía Patológica: Leiomioma uterino – Endometrio en Fase excretora y Metaplasia Escamosa de Cérvix). En ecografía 11-2007 presenta masa Pélvica de 5 cm. Cirugía el 01-2008: tumor de 8cm en zona pélvica, adherido a psoas, junto a vejiga, se hizo linfadenectomía. Por complicación: Resección ureteral izquierda y reimplante (dejando JJ). Recibe Doxorubicina y Radioterapia Pélvica.

09-2011 presenta alteración del hábito intestinal y dolor lumbosacro, TAC masa pélvica de gran tamaño. En 10-2011 se interviene por tumoración retroperitoneal de 35 cm desde riñones hasta suelo pélvico con infiltración de sigma. Uréter derecho dilatado. Liberación de vejiga adherida a tumor. Uréter izquierdo transtumoral que se libera. Resección de la masa incluyendo sigma y parte del recto. Colostomía en FII. Recibió QT Ifosfamida con TAC que evidencia progresión de la enfermedad y se pone en tratamiento con Yondelis.

EXAMEN FÍSICO: anodino; Ecografía 05/2012: Uretero-hidronefrosis Derecha I-II no visible en TAC previo. Uretero-hidronefrosis Izquierda grado III conocida. Implante tumoral sólido en fascia lateroconal derecha por debajo de riñón derecho. Masa en pelvis menor que desplaza vejiga; TAC de Tórax Abdomen Pelvis 05/2012: Hidronefrosis Bilateral, JJ izquierdo secundaria a masa de partes blandas, situada en región hipogástrica pélvica y suelo pélvico que provoca distensión vesical, atrapamiento de úteres y afectación de suelo pélvico.

TRATAMIENTO: Colocación de JJ bilateral por Radiología Intervencionista, luego de obstrucción JJ izquierdo. Finalmente la paciente requirió nefrostomía bilateral abierta definitiva.

DISCUSIÓN: La incidencia de los tumores retroperitoneales es idéntica en ambos sexos y se presenta entre la cuarta y la sexta décadas de vida. El diagnóstico suele ser tardío y con tumores extensos, ya que la disposición del espacio retroperitoneal permite la evolución lenta y progresiva de la enfermedad antes de dar síntomas.

Clínicamente los síntomas más frecuentes son: dolor, anorexia, pérdida de peso y aparición de masa palpable abdominal. La TAC Abdominal permite determinar la extensión del tumor y los órganos adyacentes invadidos, pero no definir si el tumor es resecable o no.

El tratamiento incluye la cirugía, la quimioterapia y la radioterapia. que no han demostrado cambios en el pronóstico. La tasa de supervivencia a los 5 años está en un rango entre el 32 y 100% cuando la resección ha sido completa.

P-24 PROTOCOLO TERAPÉUTICO DE TOXINA BOTULÍNICA A PARA EL TRATAMIENTO DE DETRUSOR HIPERACTIVO

Felipe Gutiérrez, Félix Escudero, Jesús Tornero, Cristóbal Moreno, Edgar Umberto Olarte, Cindy Paola Pinzón, Guillermo Gómez.

Servicio de Urología. Hospital universitario Virgen de la Arrixaca

Presentamos el protocolo de actuación en pacientes con detrusor hiperactivo, incluyendo en las visitas previas al procedimiento historia clínica, consentimiento, diario miccional, calidad de vida, anticolinérgicos y efectos adversos de la medicación, flujometría con residuo, analítica, urocultivo, ecografía y urodinamia.

Criterios de inclusión y de exclusión

Técnica quirúrgica usada.

Tras la inyección se realiza un protocolo de seguimiento a las 2 semanas, a los 2,6,9,12 etc hasta reinyección consistente en: diario miccional, efectos adversos, necesidad de anticolinérgicos y urocultivo, durante todas las visitas al servicio.

Específicamente se realiza flujometría a las 2 semanas y a los 2 meses y un estudio urodinámico a los 2 meses.

P-25 ESTUDIO DE CALIDAD DE VIDA EN LOS PACIENTES DIAGNOSTICADOS DE CÁNCER DE PRÓSTATA TRATADOS MEDIANTE RADIOTERAPIA RADICAL VS CIRUGÍA RADICAL

D. García Escudero, J. Oñate Celdrán, G. Ruíz Merino, C. Sánchez Rodríguez, P. Vellilla Asurmendi, A. Sempere Gutiérrez, A. Andreu García, J. P. Morga Egea, P. Valdelvira Nadal, J. M. Jiménez López, J. L. Rico Galiano, L. O. Fontana Compiano.*

*Servicio Urología. Hospital General Universitario Reina Sofía. Murcia. *Fundación para la Formación e Investigación Sanitarias de la Región de Murcia.*

OBJETIVOS: Evaluar la calidad de vida de los pacientes con cáncer de próstata de riesgo alto e intermedio tratados con radioterapia radical (RTR) y cirugía radical (CR) y con un seguimiento de, al menos, 18 meses.

MATERIAL Y MÉTODOS: Se incluyeron un total de 284 pacientes, 167 tratados mediante CR y 117 tratados con RTR. Se definió paciente de alto riesgo aquel con PSA > 20 ng/ml y/o índice de Gleason \geq 8; y riesgo intermedio como un PSA > 10 y \leq 20 y un Gleason 7. Se realizó un análisis descriptivo de la muestra y se seleccionaron 37 pacientes del grupo tratado mediante RTR y 43 pacientes del grupo tratado mediante CR que cumplían los criterios: seguimiento \geq 18 meses y alto riesgo y riesgo intermedio. Se realizó una encuesta a los pacientes seleccionados que incluía 30 ítems englobados en 5 apartados: aspectos psicológicos, esperanza y futuro, vida sexual, apoyo sexual y pareja y dudas y cuestiones relacionadas con la información acerca de su enfermedad.

RESULTADOS: Grupo RTR: media de edad de la muestra: 72.06, PSA pretratamiento: 10.28. Grupo CR: edad media de 67.56, un PSA preoperatorio de 11.48. A la espera de cumplimentar los cuestionarios por todos los pacientes para proceder a estudio de calidad de vida. A fecha del congreso se presentarán los resultados del estudio completos.

CONCLUSIONES: No se pueden extraer conclusiones por lo que en el momento actual no disponemos del resultado de todas las encuestas.

P-26 NEFROLITECTOMÍA PERCUTÁNEA Y CONTRASTES PARAMAGNÉTICOS PARA CONTROL RADIOSCÓPICO. PRIMERA EXPERIENCIA

*Maluff Torres A., Doñate Iñiguez G., Honrubia Vilchez B., Guzman Martinez Vals P.
Hospital Universitario los Arcos del Mar Menor*

INTRODUCCIÓN: Hasta el momento, el procedimiento habitual en pacientes con historia de alergia posible o cierta al contraste yodado, que necesitan la administración endocavitaria de contraste como medio de diagnóstico o de ayuda a la terapéutica endourológica, pasaba por:

Hacer una preparación antialérgica con corticoides unos días antes de la intervención, usar aire como medio de contraste, usar como referencia el cálculo en caso de que rellene la vía urinaria, o bien contraindicar el procedimiento endourológico y optar por una intervención abierta.

Recientemente, se ha propuesto el uso endocavitario de contraste paramagnético sin diluir en estos pacientes.

Nosotros hemos preferido realizar el primer procedimiento en un paciente no alérgico para poder utilizar el contraste yodado en caso de imágenes subóptimas o de necesidad de un volumen de contraste que aumentara significativamente el coste de la intervención.

CASO CLÍNICO: Varón de 63 años atendido en urgencias por dolor lumbar izquierdo y derivado a consulta de urología.

ANTECEDENTES: HTA, DM tipo 2, Hipercolesterolemia, EPOC.

Exploración física sin hallazgos de interés.

Exploraciones complementarias:

Eco abdominal: Hidronefrosis grado II izquierda hasta uréter pélvico, litiasis renal de 2,5 cm y quiste cortical de 56mm con una calcificación parietal.

Senoquistosis renal bilateral.

Tac abdominal sin contraste IV: Quistes corticales renales bilaterales, agrupación de litiasis en grupo calicial inferior de riñón izquierdo, la mayor de 27mm.

No hay evidencia de litiasis ureterales ni de hidronefrosis izquierda.

EVOLUCIÓN: El paciente queda asintomático, se le explican las opciones de NLP o LEOCH y elige cirugía, se programa entonces para nefrolitotomía percutánea izquierda, se le explica que se utilizará el contraste habitual en los estudios de RMN además del contraste yodado si fuera necesario y firma el consentimiento.

Se realiza entonces una nefrolitotomía percutánea reglada, contrastando la vía con gadolinio diluido y sin diluir a través de un catéter ureteral, con abordaje por cáliz posteroinferior, dilatación con balón de alta presión hasta vaina de 30ch y litofragmentación ultrasónica.

CONCLUSIONES: Utilizando contraste paramagnético administrado a través del catéter ureteral, obtuvimos una excelente representación de la vía urinaria antes de la punción.

La absorción de contraste a través del sistema pielocalicial es mínima durante la mayor parte de los procedimientos endourológicos, pero existe siempre el riesgo de extravasación, que en la nefrolitotomía percutánea es evidentemente mayor, la posibilidad de usar contraste paramagnético supone una alternativa técnicamente eficaz.

Aunque el coste del contraste paramagnético es mayor que el de los contrastes yodados, permite evitar las pautas de corticoides como preparación en pacientes alérgicos, con la incertidumbre sobre la eficacia que estas tienen, o la inyección de aire, que también tiene riesgos potenciales.

BIBLIOGRAFÍA: 1. European Society of Urogenital Radiology. Guidelines on contrast media. Disponible en: <http://www.esur.org>. 2. TAGHIZADEH AK, LAWRENCE WT, HOWLETT DC: Gadopentate dimeglumine as an alternative contrast agent in retrograde urography. BJU International 2000; 86: 1.093.

P-27 QUISTE DE URACO

D. García Escudero, J. Oñate Celdrán, C. Sánchez Rodríguez, P. Velilla Asurmendi, A. Andreu García, A. Sempere Gutiérrez, L. Ó. Fontana Compiano.

Servicio Urología. Hospital General Universitario Reina Sofía. Murcia.

INTRODUCCIÓN: el uraco es un cordón fibroso obliterado, resto de la alantoides, que transcurre desde la cúpula vesical hasta el ombligo, situado en el espacio de Retzius entre la fascia transversalis y el peritoneo. El fallo en el proceso de obliteración de la luz uracal produce diferentes tipos de anomalías del uraco entre los que se encuentran el quiste y los tumores malignos.

Los tumores malignos del uraco son muy poco frecuentes y debe plantearse el diagnóstico diferencial con el adenocarcinoma de cúpula vesical.

CASO CLÍNICO: mujer de 81 años que consulta por dolor abdominal difuso, constante, no relacionado con la ingesta, acompañado de febrícula vespertina y síndrome miccional, de 15 días de evolución. A la exploración presenta bultoma en hipogastrio doloroso al tacto con piel eritomatosa e indurada, con supuración a la presión.

La analítica de sangre no mostraba alteraciones. Se realizó ecografía abdominal: línea media de la pared abdominal se evidencia una estructura tubular, terminada en fondo de saco, con origen a nivel abdominal.

TC abdominal: signos compatibles con seno del uraco, con cambios inflamatorios asociados.

Se trató medicamente a la paciente y, una vez resuelta la infección se programó para cirugía, realizándose exéresis del quiste y de su trayecto fistuloso. La paciente evolucionó bien y fue dada de alta sin complicaciones.

CONCLUSIONES: el quiste de uraco es una patología muy poco frecuente. Generalmente son asintomáticos, si bien la forma de presentación más frecuente es la infección y abscesificación. El tratamiento de elección es la exéresis, en ocasiones acompañada de parte de la cúpula vesical, ya que el drenaje simple del quiste se asocia a un 30% de recurrencia

P-28 URÉTER CIEGO COMO CAUSA DE OBSTRUCCIÓN INFRAVESICAL

Doñate G, Maluff A, Guzman P, Honrubia B.
Hospital Universitario Los Arcos del Mar Menor

INTRODUCCIÓN: Un extremo ureteral ciego es una malformación congénita poco frecuente que viene asociada la mayor parte de las veces con agenesia renal o riñón displásico multiquístico.

Los túbulos colectores del riñón definitivo se desarrollan a partir del brote ureteral, que es la invaginación del conducto mesonéfrico, que se introduce en el tejido metanéfrico en forma de caperuza. Si esta unión no se produce, se desarrollará un extremo ureteral ciego, y con frecuencia alteraciones en el desarrollo del hemitriángulo correspondiente.

Las causas de la agenesia renal, son por falta en el desarrollo del blastema metanéfrico, o la yema ureteral o alteraciones en la fusión de las mismas.

La agenesia renal unilateral resulta asintomática de forma aislada, pero pueden existir síntomas urinarios como infecciones de repetición, reflujo vesico ureteral o como es nuestro caso obstrucción infravesical si se acompaña de otras malformaciones.

CASO CLÍNICO: Presentamos el caso de un varón de 32 años que consulta por ITU de repetición, incluyendo 2 episodios de orquiepididimitis, y dificultad miccional, con chorro débil y micción entrecortada.

Tras el estudio inicial con ecografía y Rx simple de abdomen se diagnostica de agenesia renal derecha congénita como hallazgo incidental. Se realizó posteriormente flujometría con resultado obstructivo y ante la sospecha de estenosis de uretra se somete a uretroroscopia, donde se objetiva uretra normal en todo su trayecto y sobreelatación de hemitriángulo derecho que obstruye parcialmente cuello vesical sin objetivar orificio ureteral.

Tras los hallazgos se decide resección endoscópica de malformación confirmando tras el destecho del mismo que se trata de remanente ureteral ciego.

P-29 HEMATOMA RETROPERITONEAL MASIVO POR ROTURA ESPONTÁNEA DE ARTERIA RENAL UNILATERAL EN RIÑÓN ÚNICO FUSIONADO EN GESTANTE CON PREECLAMPSIA

P. L. Guzmán Martínez-Valls, B. Honrubia Vilchez, G. Doñate Iñiguez, A. Maluff Torres.
Servicio de Urología. Hospital Universitario Los Arcos del Mar Menor. Pozo Aledo (San Javier). MURCIA

INTRODUCCIÓN Y OBJETIVOS: La Preeclampsia no controlada es una urgencia obstétrica que provoca sufrimiento fetal y riesgo para la madre lo que obliga a cesárea urgente. El hematoma retroperitoneal espontáneo es muy excepcional tanto en la población general como en la obstétrica, pudiendo existir diferentes etiologías: rotura de un angiomiolipoma, hematoma adrenal, problemas derivados de anticoagulación, CID, aneurismas de arterias: renal, ovárica, esplénica u otras. El manejo es complejo e irá en función de la gravedad y probable etiología.

Nuestro objetivo es presentar una paciente con preeclampsia a la que se le indicó cesárea urgente y que tras la misma se objetivó hematoma retroperitoneal y que posteriormente presentó en el periparto inestabilidad hemodinámica extrema y en estudio de TC se puso de manifiesto hemorragia masiva activa en riñón único fusionado, así como el manejo realizado y analizar las posibles causas de la misma, aunque es nuestro caso fue debido a una rotura espontánea de una de las arterias renales por probable aneurisma de la misma en el contexto de la preeclampsia.

MATERIAL Y MÉTODOS: Realizamos una búsqueda bibliográfica utilizando como estrategia: "retroperitoneal hematoma and pregnancy", así como otra con términos MeSH: aneurysm, haematoma, haemorrhage, obstetrics and retroperitoneal.

RESULTADOS: Encontramos, acotando la búsqueda a los últimos diez años, 28 artículos relacionados, tanto referidos al diagnóstico como al manejo de los mismos. Mayoritariamente los encontrados son casos relacionados con roturas de angiomiolipomas y hematomas espontáneos por anticoagulación.

En nuestro paciente el manejo fue hartamente complejo siendo necesario la trasfusión de 18 concentrados de hematíes, 10 de plasma y al ser un riñón fusionado mal rotado conseguimos ligar la arteria renal rota y salvar a la ÚNICA unidad renal con pequeña pérdida de parte del parénquima renal irrigada por la arteria afectada. La madre sobrevivió y en controles posteriores está sin secuelas. No corrió la misma suerte el niño que falleció por sufrimiento fetal en las primeras 6 horas tras la cesárea.

COMENTARIOS: La presencia de hematomas retroperitoneal en Obstetricia es muy excepcional y el manejo es muy complejo siendo necesario un estudio muy detallado para la mejor resolución del cuadro. Cuando éstos aparecen hay que pensar en todas las posibilidades etiológicas pudiendo ser una Emergencia que a veces puede llegar a ser catastrófica.

Articulado del Comité Científico

NORMAS PARA LA PRESENTACIÓN DE MODELOS DE TRABAJO A LAS JORNADAS. PREMIOS DE LA AMU

La Junta Directiva de la AMU, a propuesta de la vocalía científica, ha acordado la articulación, para las jornadas de nuestra asociación, de un Comité Científico que vele por la calidad científica de los trabajos presentados a nuestra reunión anual. Para cumplir con este fin, el Comité debe establecer un procedimiento de trabajo que asegure el rigor y la objetividad y que además fomente la participación de todos.

La composición, funciones y procedimiento de trabajo se resumen en los siguientes puntos:

- El Comité Científico de las jornadas anuales de la AMU estará compuesto por 5 miembros, representando a los diferentes servicios que participan con regularidad. Quiere esto decir que no quedan excluidos servicios de urología de fuera de nuestra comunidad que tradicionalmente están presentes de modo permanente en nuestra reunión.
- El Vocal de Actividades Científicas formará parte de dicho Comité, y será su misión coordinar las actividades de sus miembros y poner en práctica los principios que a continuación se expondrán. A fin de asegurar la representatividad, ningún otro miembro del servicio de urología al que pertenezca el Vocal de Actividades Científicas formará parte del Comité.
- Los principios rectores de las actividades del Comité serán los siguientes:
 - o En este año, todos los trabajos presentados tendrán su espacio, bien como comunicación, video o póster. En años sucesivos, y en caso de defectos graves, algún trabajo podría ser devuelto a sus autores para su modificación.
 - o Los miembros del Comité evaluarán los trabajos a través del Resumen remitido por los autores, según los criterios objetivos y explícitos que se reflejan en las tablas 1 y 2.
 - o La puntuación alcanzada en esta valoración inicial determinará qué trabajos serán presentados mediante comunicación oral o a través de poster. En este aspecto, no obstante, se buscará un punto de equilibrio para unidades no docentes o de casuística limitada.
 - o Con los mismos criterios se elaborará un listado de trabajos potencialmente válidos para su remisión a Congresos Nacionales o Internacionales, haciéndose las sugerencias oportunas para su mejora en caso necesario. La comunicación de esta circunstancia a los autores será realizada por escrito tras la finalización de las Jornadas de la AMU.
 - o Los póster serán expuestos, pero no defendidos. Cada responsable de póster, aportará el poster impreso para su exposición pública y copias impresas en tamaño folio para que los asistentes al congreso puedan consultarlos. En el futuro inmediato, quedarán expuestos on-line en la página web de la AMU.
 - o La duración de las mesas de comunicaciones para la reunión de la AMU de 2012 se ha establecido en 75 minutos. Con esta premisa, calculando 5 minutos para la exposición oral y 2 para la discusión, las mesas estarán compuestas de 10- 12 comunicaciones.
 - o El examen de residentes lo elaborarán los miembros del Comité Científico. Constará de un máximo de 30 preguntas que tratarán sobre los temas tratados en la Reunión o sobre temas generales y se realizará durante la asamblea.
- Se ha acordado, de igual modo, establecer los siguientes reconocimientos:
 - o Premio Gerardo Server Falgás a la mejor comunicación del Congreso. El premio, ya tradicional en las reuniones anuales de nuestra asociación, será otorgado a través del baremo de puntuación que se adjunta en las tablas. Queda dotado con 600 €, que en caso de empate se repartirá entre los ganadores.
 - o Premio Mariano Tomás al mejor examen de residentes. Queda dotado con 300 €, que en caso de empate será repartido entre los ganadores.

Murcia, septiembre de 2012
Dr. Tomás Fernández Aparicio

Vocal Actividades Científicas Asociación Murciana de Urología

Introducción	
Contexto (background)	Situación actual del conocimiento sobre el problema en relación a los aspectos organizacionales y clínicos
Problema	Naturaleza y severidad del problema en el contexto local
Objetivos del cambio(s)	Objetivo(s) específico(s) de cambio, es decir, cuestiones que serán respondidas con la investigación realizada.
Material y Método	
Ámbito	Detalles relevantes sobre la localización geográfica, organizacional, marco temporal, personal implicado, etc.
Muestreo	Tipo de muestreo (series de casos, aleatorio de conveniencia, aleatorio puro, etc)
Intervención	Precisar los detalles de la estrategia o intervención que se pretende emplear para la consecución de los objetivos
Herramientas de medición	Métodos utilizados para evaluar el problema y los resultados del cambio, incluyendo el enfoque de la medición (p.ej. pacientes, personal, administrativos, costes, etc.); y los métodos utilizados para validar las medidas/criterios empleados.
Métodos de análisis	Técnicas estadísticas y de análisis temporal utilizadas; especifique el software utilizado (si aplica)
Resultados	
Resultados (Outcomes)	¿Cuáles fueron los efectos del cambio/mejora en términos de resultados clínicos y/o organizacionales y/o profesionales y en los procesos implicados?. Incluir descripción de beneficios o resultados positivos, y también resultados negativos, resultados inesperados, problemas, y fracasos, si los hubiese. Los resultados han de ser concisos, preferentemente en tabla, y con intervalos de confianza en el caso de analizar datos cuantitativos.
Limitaciones	Discutir las posibles fuentes de sesgo o imprecisión, y los factores que puedan afectar a la generalización de los resultados, particularmente características especiales del contexto local, y posibles factores de confusión. Describir los esfuerzos realizados para minimizar y corregir las limitaciones; y el efecto de las limitaciones en la interpretación y aplicación de los resultados
Conclusiones	
	Como premisa elemental, han de ser congruentes con los resultados. Implicaciones para la práctica e investigaciones futuras. Próximos pasos.

Tabla 1. Criterios de evaluación de los trabajos. Elementos orientativos para su valoración.

Introducción	Material y Método	Resultados	Conclusiones	Relevancia	NOTA RESUMEN	Valoración para Nacional
0-5	0-5	0-5	0-5	0-5	0-20	SI / NO
Evaluación numérica de 0 a 5 según se cumplan los elementos de evaluación	Evaluación numérica de 0 a 5 según se cumplan los elementos de evaluación	Evaluación numérica de 0 a 5 según se cumplan los elementos de evaluación	Evaluación numérica de 0 a 5 según se cumplan los elementos de evaluación	Evaluación numérica de 0 a 5, en función de la actualidad del tema tratado o de la importancia práctica del trabajo	Suma de los ítems anteriores. Esta puntuación determinará el valor del trabajo para su presentación oral o en póster. Esta valoración derterminará el/los candidatos al Premio Gerardo Server Falgás	Se definirá si el trabajo es potencialmente válido para el Congreso Nacional o Internacional y las sugerencias de cada miembro. La valoración ha de ser congruente con las puntuaciones de apartados previos


Tabla 2. Valoración numérica por apartados y utilidad.

Actividades Científicas desarrolladas durante el curso 2011-2012

JORNADAS UROLÓGICAS HOSPITAL SANTA LUCÍA. CARTAGENA. CARTAGENA A 1 DE OCTUBRE DE 2012

1º ANIVERSARIO DEL SERVICIO DE UROLOGÍA
COMPLEJO HOSPITALARIO UNIVERSITARIO DEL ÁREA 2. CARTAGENA

1^{as} JORNADAS DE ACTUALIZACIÓN EN ENDOUROLOGÍA



- INDICACIONES EN URETERORRENOSCOPIA FLEXIBLE
- CIRUGÍA ENDOSCÓPICA INTRARRENAL RETRÓGRADA (RIRS) en directo


INVITADOS: *Guido Giusti. Istituto Clínico Humanitas. Milán. Italia.*
Juan Antonio Galán Llopis. Hospital del Vinalopó. Elche.

Salón de actos del Hospital General Universitario Santa Lucía
Cartagena, Viernes 16 de Marzo del 2012

ORGANIZA:
Servicio de Urología del Complejo Hospitalario Universitario del Área 2.

COORDINA:
Juan Moreno Avilés
jmorenoav@gmail.com

CONTACTO:
Enrique Cao Avellaneda
enriquecao@hotmail.com
Tlf: 968328600 (extensión: 951282)



Con motivo del primer aniversario del Servicio Urología del Hosp. Universitario de Sta Lucía, con la intención que supusiese nuestra presentación ante la sociedad urológica regional y conocierais nuestras instalaciones, organizamos los días 15 y 16 de marzo de 2012 unas jornadas de trabajo sobre la cirugía intrarrenal endoscópica retrógrada RIRS.

Contamos con la presencia de todos los que quisisteis y pudisteis compartir con nosotros este momento y con la colaboración de los Dres. Guido Giusti, del Instituto Humanitas de Milán y Galán, del Hosp. Vinalopo de Elche, ex coordinador del grupo de Endoscopia y Litiasis de la AEU.

El día 15 contamos con la presencia en quirófano, in situ, de algunos de vosotros interesados en la patología litiasica y el día 16, se retransmitieron desde el quirófano al salón de actos las intervenciones para todos los asistentes.

Para terminar la jornada y estrechar relaciones pudimos compartir una comida de trabajo, donde las opiniones recabadas

fueron de una gran aceptación para con el evento y con las instalaciones del Centro.

Permitidme aprovechar esta ocasión para reseñar que fue una de las ultimas asistencias de Mariano Tomas a un evento urológico; sirvan estas palabras como homenaje a él, que aparte de su reconocida profesionalidad y calidad científica, fue mi amigo Marianin, humano y honesto pero que, a mi manera de ver, fue reclamado muy pronto, descansen en paz.

Por último agradecer a la industria farmacéutica su colaboración.

Juan Moreno Avilés
Servicio Urología Comp. Hosp. Univ. Área II. Cartagena



XXVIII REUNIÓN NACIONAL DEL GRUPO DE UROLOGÍA ONCOLÓGICA

Murcia, 20 y 21 de abril de 2012. Organizada por el servicio de Urología del Hospital Universitario Morales Meseguer y presidida por el Dr. Miñana López, coordinador nacional del Grupo, constituyó una reunión monotemática sobre el cáncer de próstata incluida en el I Foro ICAP (Foro integral sobre el cáncer de próstata) compuesto por la Sociedad Española de Oncología Radioterápica (SEOR), del Grupo de Tumores Urológicos (Uronc-OR) y del Grupo Español de Oncología Genitourinaria (SOGUG). Evento multidisciplinar en el que han estado representados todos los agentes implicados en el cáncer de próstata, más allá de los clínicos. Transcurrió en un ambiente de cordialidad y con una notable asistencia de urólogos españoles interesados en la patología oncológica.

RETOS EN CIRUGÍA UROLÓGICA

Desarrollada en el salón de actos del Hospital Universitario Virgen de la Arrixaca, el 24 de mayo de 2012, con una conferencia del Dr. Pera Román, cirujano del Hospital del Mar de Barcelona sobre «Técnicas y resultados de la Fistulorrafia uretro-rectal», seguidas de dos sesiones quirúrgicas sobre «Fistulorrafia uretro-rectal» operadas por los Dres. Álvarez Vijande, jefe de sección de cirugía reconstructiva del Hospital Clínico de la Universidad de Barcelona, y Pera Romá. Completó la jornada un coloquio dirigido por el Dr. Luján Mompean cirujano del Hospital.

Retos en Cirugía Urológica

2.ª JORNADA
Tratamiento quirúrgico de la fístula uretro-rectal postprostatectomía radical

Salón de actos
Hospital Universitario Virgen de la Arrixaca
Murcia, 24 de mayo de 2012

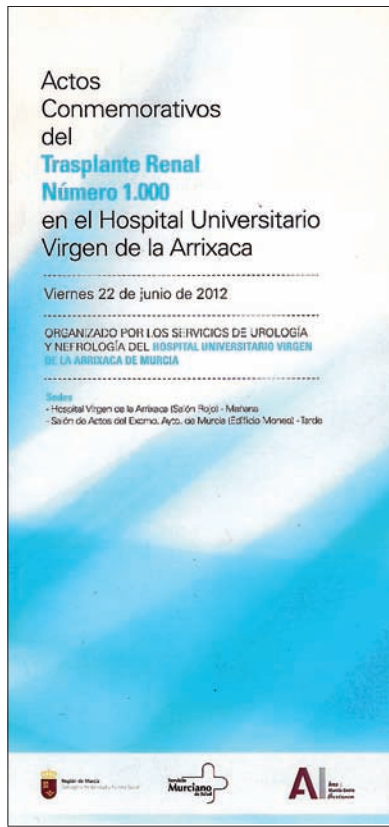ORGANIZA
Dr. Guillermo Antonio Gómez Gómez
Jefe de Servicio de Urología
Hospital Universitario Virgen de la Arrixaca

EN COLABORACIÓN CON
Unidad de Coloproctología (Dr. J. A. Luján Mompeán)
Departamento de Cirugía
Hospital Universitario Virgen de la Arrixaca (Prof. P. Parrilla)

Almirall
Soluciones pensando en ti

www.almirall.com

CONMEMORACIÓN DE LOS 1.000 TRASPLANTES RENALES REALIZADOS POR EL SERVICIO DE UROLOGÍA DEL HOSPITAL UNIVERSITARIO VIRGEN DE LA ARRIXACA (H.U.V.A.)

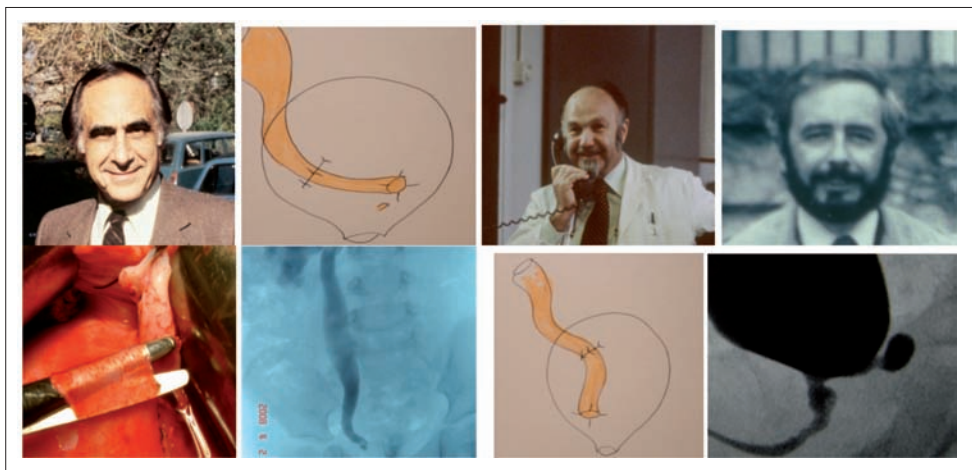


Constó de dos sesiones quirúrgicas en el Hospital Universitario Virgen de la Arrixaca, de Murcia, y de sendas intervenciones de «Extracción quirúrgica de riñón de donante vivo por vía laparoscópica» efectuadas por los Dres. Alberto Breda, jefe de la unidad de trasplante renal de la Fundación Puigvert de Barcelona y Prieto González, urólogo del centro, quienes participaron en un coloquio posterior moderado por el Dr. López Cubillana, urólogo del H.U.V.A., junto con los nefrólogos Ll. Guirado, jefe de la Unidad de la Fundación Puigvert, y González Soriano, del H.U.V.A.

Por la tarde se celebró, en el edificio municipal Moneo y presidido por la consejera de Sanidad, el rector magnífico de la Universidad de Murcia, el director gerente del H.U.V.A. y el coordinador regional de trasplante Dr. Ramírez Romero, una mesa redonda sobre «Trasplante renal. Resultados. Técnica quirúrgica del trasplante», moderada por el profesor Parrilla Paricio, jefe del departamento de Cirugía del H.U.V.A. con los ponentes Dres. A. Breda, «Técnica quirúrgica de la nefrectomía laparoscópica de donante vivo. Resultados y complicaciones», Ll. Guirado, «Trasplante renal de donante vivo en España. Situación actual», Gimeno Gárate, «Trasplante renal en Murcia. Resultados a largo plazo», y San Martín, «Papel del coordinador de trasplante en el donante vivo renal».

URETEROCISTONEOSTOMÍA.

8 HORAS DE CIRUGÍA ABIERTA DE LA UNIÓN URETEROVESICAL. Curso práctico



Servicio de Urología Pediátrica. Dr. Leonardo Nortes.

Hospital San Carlos. Murcia. España. 23 de Octubre 2012

Bases teóricas y 8 horas de cirugía en directo, interactiva, con posibilidad de acceso a quirófano. 25 asistentes máximo.

Dirigido a urólogos, urólogos pediátricos, cirujanos pediátricos y residentes de urología y cirugía pediátrica.

Con el soporte de la Sociedad Murciana de Urología.

Solicitados créditos de formación.

URÓLOGOS PEDIÁTRICOS EN QUIRÓFANO.

Dr. Jorge Caffaratti. Fundación Puigvert

Dr. Agustín Serrano Durba. Hospital Universitario La Fé

Dr. Leonardo Nortés. Hospital Universitario V. Arrixaca

ASISTENTES

Dres. María J. Guirao Piñera. Médico Adjunto de la Sección de Urología Pediátrica. HUV ARRIXACA

Paulo Reyes, María Fernandez, Irene Martínez y Javier Rojas.

Residentes del Servicio de Cir. Pediátrica.

PREINSCRIPCIONES. 968369693 - 629630923

O POR MAIL: urologiapediatica@leonardonortes.es

indicando nombre y correo para confirmación.

fecha límite 10 de Octubre.

XXXIII REUNIÓN DE RESIDENTES DE UROLOGÍA DE LAS COMUNIDADES DE VALENCIA Y MURCIA

Se Celebró en Murcia, los días 26 y 27 de octubre de 2012, organizada por el servicio de Urología del Hospital General Universitario Reina Sofía, con el estudio de las «Neoplasias vesicales no músculo invasivas».

Dio comienzo con la conferencia «Recomendaciones para el diseño de presentaciones científicas», por D^a María Astilleros Carvajo, licenciada en Comunicación Audiovisual. La ponencia oficial, «Actualización en el manejo de la HBP», fue desarrollada por el Dr. Izquierdo Morejón, médico adjunto del servicio de Urología del Hospital Morales Meseguer. Los médicos residentes de los hospitales murcianos que participaron fueron el Dr. Raúl Montoya Chinchilla, R-5 del H. Morales Meseguer, que moderó la mesa sobre «Diagnóstico. Técnicas de imagen. Test moleculares» y sobre la que el Dr. Pablo Felipe Gutiérrez, R-2 del H. Virgen de la Arrixaca, presentó un caso clínico. El Dr. Julián Oñate Celdrán, R-5 del H. Reina Sofía, moderó «Características específicas del carcinoma in situ» y expuso un caso clínico el Dr. Leandro Alcaina Reina, R-2 del H. Morales Meseguer. Por último el Dr. Cristóbal Montoro Alarcón, R-5 del H. Virgen de la Arrixaca, explicó la «Predicción de recurrencias y progresión. Recomendaciones EAU», seguido de la «Teoría», por el Dr. Damián García Escudero, R-1 del H. Reina Sofía.

Reunión de Residentes de Urología de las Comunidades Valenciana y Murciana

Neoplasias vesicales no músculo invasivas

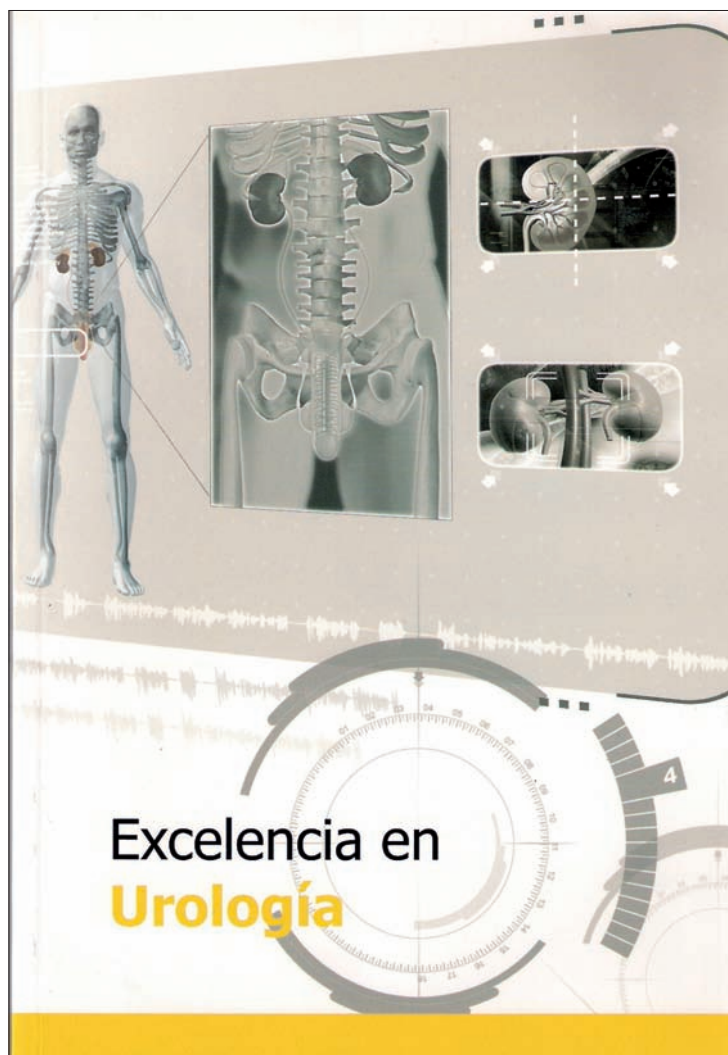
ORGANIZA:
SERVICIO DE UROLOGÍA
HOSPITAL GENERAL UNIVERSITARIO REINA SOFÍA

EDITA: UNIDAD TÉCNICA DE COMUNICACIÓN
HOSPITAL GENERAL UNIVERSITARIO
REINA SOFÍA DE MURCIA

PATROCINA:
gsk
GlaxoSmithKline

26 y 27 de octubre de 2012
Salón de Actos
Hospital General Universitario
Reina Sofía. Murcia

Región de Murcia
Murciana
ÁREA DE SALUD VII
MURCIA ESTE
HOSPITAL GENERAL UNIVERSITARIO
REINA SOFÍA



EXCELENCIA EN UROLOGÍA

Los gerentes de dieciséis de los grandes hospitales españoles reunidos para discutir y acordar un modelo uniforme de gestión a nivel nacional, tomaron el acuerdo de realizar una encuesta en los diferentes servicios de cada uno de ellos para obtener datos sobre la cartera de servicios de una serie de especialidades médicas, entre ellas la de Urología.

El resultado se recoge en esta publicación con todas las respuestas, entre las que se encuentra el servicio de Urología del Hospital Universitario Virgen de la Arrixaca y donde se muestran todas sus características de funcionamiento.



Dr. D. Mariano Tomás Ros

(15/V/1958 - 1/VI/2012)

Nacido en Murcia, se licenció en Medicina y Cirugía en su Universidad (1981), tras realizar el servicio militar, como alférez médico con destino en la sección de Sanidad del ala 14 del Ejército del Aire, en la base de los Llanos (Albacete), aprobó el examen MIR, que repitió al siguiente año para poder obtener mejor número y, así, pudo ingresar como médico residente en Murcia en el servicio de Urología del Hospital Universitario Virgen de la Arrixaca (1982), dirigido por el Dr. Server Falgás. Realizó posteriormente varias estancias de aprendizaje en diferentes técnicas en varios hospitales españoles. Ejerció como urólogo en el Hospital General Provincial de Murcia, actual Hospital Universitario Reina Sofía (1987), en el que por concurso oposición obtuvo la plaza de jefe de sección (1996), en el que fue responsable de la unidad de Endoscopia, con gran experiencia en ureterorrenoscopia y en nefrolitotomía percutánea, centro en el que desempeñó toda su actividad profesional que ejerció hasta su fallecimiento.

Miembro de la Asociación Española de Urología (AEU) (1984), perteneció a la Junta Directiva como presidente de la Asociación Murciana de

Urología (AMU) (2004-2007) en la que también fue vocal de actividades científicas (2008-2011). Por su dedicación en la transmisión de sus conocimientos y por instaurar una prueba de evaluación de los médicos residentes, la actual Junta Directiva de la AMU ha creado un premio con su nombre al que efectúa el ejercicio más sobresaliente.

Asiduo a los congresos de la especialidad, destacó por su interés en mantener una formación continua mediante el estudio y la asistencia a cursos de especialización, así como en la presentación de comunicaciones de las que efectuó más de una cincuenta y en la participación activa en los Congresos. En el LXXI, celebrado en Sevilla (2006), fue organizador de un “curso de adiestramiento” sobre «Metodología científica. Medicina Basada en la Evidencia». Publicó, además, una decena de trabajos en revistas de la especialidad, así como redactó capítulo de libros y fue coordinador de la edición de «Tumores germinales de testículo. Enfoque multidisciplinario», de 200 págs., editado por la AMU en 2005.

Mariano Pérez Albacete

In Memoriam

DR. D. MARIANO TOMÁS ROS

Nuestro primer contacto fue cuando él cursaba quinto curso en la Facultad de Medicina de la Universidad de Murcia, en el que yo impartía alguna lección de la asignatura de Urología, como ayudante de clases prácticas. El siguiente fue ya en el Hospital Virgen de la Arrixaca, cuando ingresó después de aprobar el examen MIR; además, como anécdota, señalar que nuestros abuelos se conocían desde antiguo por vecindad.

Fue Mariano un médico residente inquieto en su afán de aprender, con despierta inteligencia y avidez por practicar las técnicas quirúrgicas, así como perseverante en todo aquello que emprendía. Destacaba entre sus compañeros, que lo tenían por buen amigo, por ser alegre, conversador, poco dado a habladurías, responsable y exigente en todo lo que le concernía. Se dejaba entrever ya una personalidad temperamental propia de líder.

Al término de su formación, se le presentó la dualidad de optar a un puesto en el servicio de Urología de una cercana población alicantina o a una asistencia en el Hospital Provincial de Murcia, en el que aún no estaba constituido como un servicio de Urología en la concepción actual de jerarquizado y apostó por esto último. Su energía, su espíritu de trabajador y su gran laboriosidad, junto con el esfuerzo de los demás urólogos que actualmente lo forman, hicieron que rápidamente se

convirtiese en un servicio urológico bien preparado y equiparable a los de su entorno. A los pocos años y por concurso oposición obtuvo la plaza de jefe de sección.

Su dinamismo se apreció rápidamente en el seno de la Asociación Murciana de Urología, de la que era miembro fundador y de la que fue elegido su segundo presidente. Durante este periodo demostró su integridad y mantuvo una constante actividad para mejorar su marcha. Al término de su mandato su inquietud le hizo continuar en la Junta Directiva como vocal científico. Llevó a cabo innovaciones que presentan su sello como la creación del grupo de trabajo de "Medicina Basada en la Evidencia" y el ejercicio de evaluación de los médicos residentes, en el transcurso de la Jornada anual, como las más relevantes y que ha hecho que la actual junta directiva de la AMU, establezca un premio con su nombre a esta última prueba.

Persona dedicada al estudio diario, al aprendizaje continuo y a su entrega familiar, sus jornadas de asueto las disfrutaba en las playas de Águilas con alguna incursión al golf. Perdemos a un magnífico urólogo, puntal de la especialidad murciana, noble amigo que siempre destacó por su entrega al prójimo, lucidez de ideas y bonhomía.

Descanse en paz

Mariano Pérez Albacete

Desde 1987 comenzó a trabajar en el Hospital General de Murcia. Siempre destacó por su inquietud científica y excelente trato humano con los pacientes.

Una de sus principales inquietudes fue la de transmisión del conocimiento científico, siendo desde el inicio de la docencia del hospital tutor de residentes.

Dentro del equipo humano del Servicio de Urología tuvo una relación de excelente com-

pañerismo, tanto en la labor diaria hospitalaria, como en los momentos de actividades lúdicas.

Tanto en el Servicio, como en el hospital, Mariano ha dejado una impronta personal y profesional, que los miembros de este Servicio y el resto del personal de este hospital no olvidarán durante mucho tiempo.

Tus compañeros del Reina Sofía